Lemanip.com

Guide

des positions et incidences en radiologie ostéoarticulaire

Lemanip.com

Lemanip.com

Gratuittement

www.lemanip.com

Radiologie et imagerie medicale

Livres,memoires,rapport de stage,courses,radiologie conventionnelle,Scanner,TDM,IRM,Scintigraphie, Medecine nucleaire,Radiotherapie,Radiologie Interventionnelle,Oncologie,Clichees,Cas interpretes,exposes,medecine

https://www.lemanip.com/

www.lemanip.com

Guide des positions et incidences en radiologie ostéoarticulaire

www.lemanip.com

TABLE DES MATIERES

Couverture
Page de titre
Page de copyright
Préface
Avant-propos

I : Membre Supérieur

Fiche 1 : Pouce
Fiche 12 : Doigts
Fiche 16 : Main
Fiche 21 : Métacarpe
Fiche 24 : Poignet
Fiche 50 : Avant-bras
Fiche 52 : Coude
Fiche 67 : Humérus
Fiche 73 : Épaule
Fiche 87 : Articulation acromioclaviculaire
Fiche 92 : Scapula
Fiche 96 : Articulation sterno-costo-claviculaire
Fiche 100 : Sternum
Fiche 102 : Clavicule

II : Membre Inférieur

Fiche 106 : Hallux
Fiche 108 : Sésamoïdes
Fiche 110 : Orteils
Fiche 114 : Pied
Fiche 132 : Cheville
Fiche 142 : Jambe
Fiche 149 : Genou
Fiche 168 : Fémur
Fiche 174 : Hanche
Fiche 184 : Bassin
Fiche 194 : Articulations sacro-iliaques
Fiche 198 : Télémétrie des membres inférieurs

III : Tête

Fiche 201 : Crâne
Fiche 210 : Os nasaux
Fiche 212 : Mandibule

Gratuittement

www.lemanip.com

Radiologie et imagerie medicale

Livres,memoires,rapport de stage,courses,radiologie conventionnelle,Scanner,TDM,IRM,Scintigraphie, Medecine nucleaire,Radiotherapie,Radiologie Interventionnelle,Oncologie,Clichees,Cas interpretes,exposes,medecine

https://www.lemanip.com/

www.lemanip.com

IV : Rachis

Fiche 215 : Charnière cervico-occipitale
Fiche 220 : Rachis cervical
Fiche 230 : Charnière cervicothoracique
Fiche 231 : Rachis thoracique
Fiche 234 : Charnière thoracolombaire
Fiche 236 : Rachis lombaire
Fiche 247 : Charnière lombosacrée
Fiche 249 : Sacrum
Fiche 251 : Coccyx
Fiche 255 : Télémétrie du rachis en entier

V : Thorax et Abdomen

Fiche 259 : Gril costal
Fiche 262 : Thorax
Fiche 264 : Abdomen sans préparation

VI : Pédiatrie

Fiche 266 : Bassin en pédiatrie
Fiche 268 : Thorax en pédiatrie
Fiche 270 : Abdomen sans préparation en pédiatrie

Conclusion

Préface

Le guide des positions et incidences en radiologie ostéo-articulaire rédigé par le Docteur Michaël SOBCZYK complète la série des guides éditée par Jean-Philippe DILLENSEGER et Élisabeth MOERSCHEL, dont le Guide des technologies de l'imagerie médicale et de la radiothérapie et le Guide des soins. Cet ouvrage, très complet et très détaillé, décrit les incidences ostéo-articulaires dont la réalisation reste très répandue, malgré l'imagerie en coupes et les progrès des post-traitements de l'imagerie volumique. Le docteur SOBCZYK, grâce à sa double formation de technicien en radiologie et de médecin radiologue, a réalisé une synthèse parfaite entre les besoins médicaux et l'optimisation des techniques d'imagerie du squelette axial et périphérique. Deux cent soixante-dix fiches illustrent la plupart des incidences radiologiques utiles pour l'exploration du squelette avec une description du positionnement du patient, du centrage ainsi qu'une analyse des critères de réussite. Pour chaque incidence, les principales indications cliniques sont mentionnées.

Les positionnements et les centrages sont illustrés par des photographies en couleurs et les résultats radiologiques sont illustrés par une iconographie de très haute qualité obtenue par capteurs plans.

Cet ouvrage s'adresse aux élèves manipulateurs, aux manipulateurs en exercice mais également très largement aux radiologues en formation ou en activité. Ce travail intéressera tous les médecins qui ont à prendre en charge les pathologies de l'appareil locomoteur (rhumatologues, orthopédistes, rééducateurs, chiropraticiens…).

Pr Jean-Louis Dietemann, Professeur de radiologie à la faculté de médecine de Strasbourg, Chef de service de radiologie aux hôpitaux universitaires de Strasbourg

Août 2013

Avant-propos

Michaël Sobczyk

Depuis la découverte des rayons X par Roentgen en 1895, la radiologie conventionnelle a constamment évolué. Elle a récemment subi des bouleversements considérables avec l'apparition de nouveaux détecteurs et la numérisation de l'image, permettant ainsi l'optimisation de la dose, le traitement de l'image et l'archivage des examens. La radiologie standard reste l'examen d'imagerie de base en pathologie orthopédique, traumatologique et rhumatologique.

La connaissance de la technique radiographique est un préalable indispensable avant toute interprétation.

Deux clichés orthogonaux, face et profil, sont réalisés en première intention. Ces clichés pourront être judicieusement complétés par des incidences spécifiques, afin de confirmer et d'affiner notre hypothèse diagnostique.

Nous espérons transmettre par cet ouvrage un savoir-faire pratique et technique utile au quotidien, aussi bien en cabinet privé qu'en salle d'urgence d'un centre hospitalier universitaire. Nous avons complété ces fiches par des repères et mesures, apportant ainsi une objectivité à l'interprétation.

Membre Supérieur

www.lemanip.com

FICHE N°1

Pouce Incidence de face palmodorsale

Positionnement

- Assis.
- Membre supérieur en extension et en hyperpronation.
- Doigts en extension.

Rayon directeur

Vertical.

Centrage

Pli de flexion proximal du pouce.

Critères de réussite

- Visualisation des articulations scaphotrapézienne et trapézométacarpienne.
- Métacarpe et phalanges de face en entier.
- Aspect symétrique des sésamoïdes.

Intérêt

Traumatologie, rhumatologie.

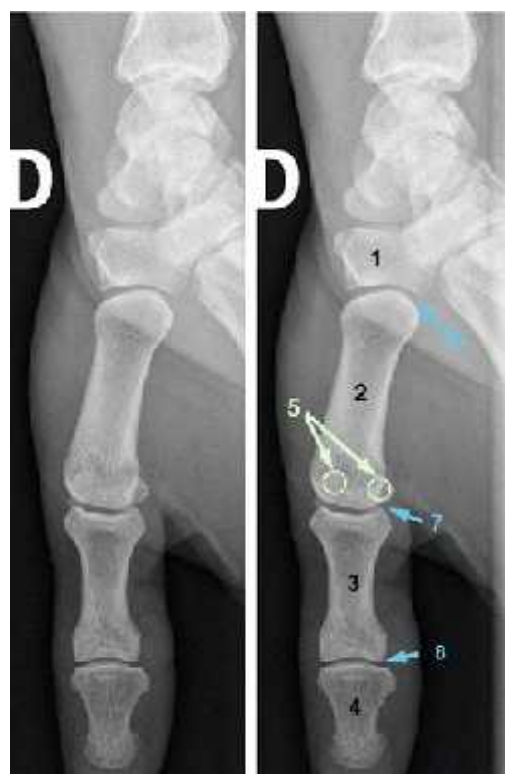

1. Trapèze. **2.** 1er métacarpien. **3.** Phalange proximale. **4.** Phalange distale. **5.** Sésamoïdes. **6.** Articulation trapézométacarpienne. **7.** Articulation métacarpophalangienne. **8.** Articulation interphalangienne.

FICHE N°2

www.lemanip.com

Incidence de face dorsopalmaire

Positionnement

- Assis, coude fléchi à 90°.
- Avant-bras de profil.
- La main repose sur son bord ulnaire.
- Poignet en légère extension.
- Pouce dans l'axe de l'avant-bras.
- Une cale en mousse stabilise la position.

Rayon directeur

Vertical.

Centrage

Articulation métacarpophalangienne du premier rayon.

Critères de réussite

- Visualisation des articulations scaphotrapézienne et trapézométacarpienne.
- Métacarpe et phalanges de face en entier.
- Aspect symétrique des sésamoïdes.

NB : Non-dégagement de l'articulation trapézométacarpienne.

Intérêt Traumatologie, rhumatologie.

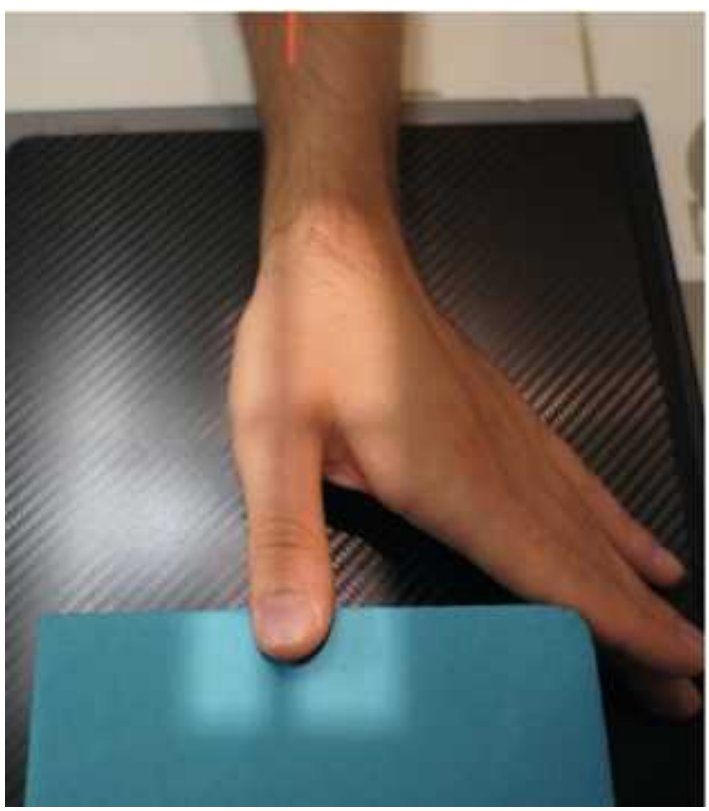

1. Trapèze. **2.** 1er métacarpien. **3.** Phalange proximale. **4.** Phalange distale. **5.** Sésamoïdes. **6.** Articulation trapézométacarpienne. **7.** Articulation métacarpophalangienne. **8.** Articulation interphalangienne.

www.lemanip.com

FICHE N°3

Incidence de profil

Positionnement

- Assis.
- Main en pronation.
- Poing fermé.
- Pouce en extension dans l'axe de l'avant-bras.

Rayon directeur Vertical.

Centrage

Articulation métacarpophalangienne du premier rayon.

Critères de réussite

- Visualisation des articulations scaphotrapézienne et trapézométacarpienne.
- Métacarpe et phalanges sont vus de profil en entier.
- Superposition des sésamoïdes.

Intérêt Traumatologie, rhumatologie.

1. Trapèze. **2.** 1er métacarpien. **3.** Phalange proximale. **4.** Phalange distale. **5.** Sésamoïdes. **6.** Articulation trapézométacarpienne. **7.** Articulation métacarpophalangienne. **8.** Articulation interphalangienne.

FICHE N°4

www.lemanip.com

Incidence selon Kapandji–Face

Positionnement

– Assis, coude fléchi à 90°.
– L'avant-bras et la main reposent sur leur bord ulnaire.
– Le poignet est en extension de 15°.
– Le pouce est dans l'axe du radius.
– Faire des mouvements de pronosupination pour amener l'ongle du pouce de face (parallèle au détecteur).

Rayon directeur

Incliné de 30° vers l'extrémité distale du pouce (perpendiculaire au premier métacarpien).

Centrage

Articulation métacarpophalangienne.

Critères de réussite

– Ensemble de la colonne du pouce visible.
– Bon dégagement de l'interligne trapézométacarpien (concavité trapézienne, convexité métacarpienne).
– Projection symétrique des sésamoïdes sur la tête du premier métacarpien : image de « hibou » réalisée par les sésamoïdes.

Intérêt

Étude de la région trapézométacarpienne : traumatologie, orthopédie, rhumatologie.



1. Scaphoïde. **2.** Trapèze. **3.** 1er métacarpien. **4.** Articulation scaphotrapézienne. **5.** Articulation trapézométacarpienne.

www.lemanip.com

FICHE N°5

Incidence selon Kapandji–Face en rétroposition

Positionnement

– Assis, coude fléchi à 90°.
– L'avant-bras et la main reposent sur leur bord ulnaire.
– Le poignet est en extension de 15°.
– Le pouce est placé en rétropulsion active maximale (fermeture de la première commissure).
– Faire des mouvements de pronosupination pour amener l'ongle du pouce de face (parallèle au détecteur).

Rayon directeur

Incliné de 30° vers l'extrémité distale du pouce (perpendiculaire au premier métacarpien).

Centrage

Articulation métacarpophalangienne.

Critères de réussite

– Ensemble de la colonne du pouce visible en rétropulsion.
– Bon dégagement de l'interligne trapézométacarpien (concavité trapézienne, convexité métacarpienne).
– Projection symétrique des sésamoïdes sur la tête du premier métacarpien : image de « hibou » réalisée par les sésamoïdes.

Intérêt

Étude de la région trapézométacarpienne : traumatologie, orthopédie, rhumatologie.



1. Scaphoïde. **2.** Trapèze. **3.** 1er métacarpien. **4.** Articulation scaphotrapézienne. **5.** Articulation trapézométacarpienne.

www.lemanip.com

FICHE N°6

Incidence selon Kapandji–Face en antéposition

Positionnement

– Assis, coude fléchi à 90°.
– L'avant-bras et la main reposent sur leur bord ulnaire.
– Le poignet est en extension de 15°.
– Le pouce est placé en antépulsion active maximale (ouverture de la première commissure).
– Faire des mouvements de pronosupination pour amener l'angle du pouce de face (parallèle au détecteur).

Rayon directeur

Incliné de 30° vers l'extrémité distale du pouce (perpendiculaire au premier métacarpien).

Centrage

Articulation métacarpophalangienne.

Critères de réussite

– Ensemble de la colonne du pouce visible en rétropulsion.
– Bon dégagement de l'interligne trapézométacarpien (concavité trapézienne, convexité métacarpienne).
– Projection symétrique des sésamoïdes sur la tête du premier métacarpien : image de « Hibou» réalisée par les sésamoïdes.

Intérêt

Étude de la région trapézométacarpienne : traumatologie, orthopédie, rhumatologie.

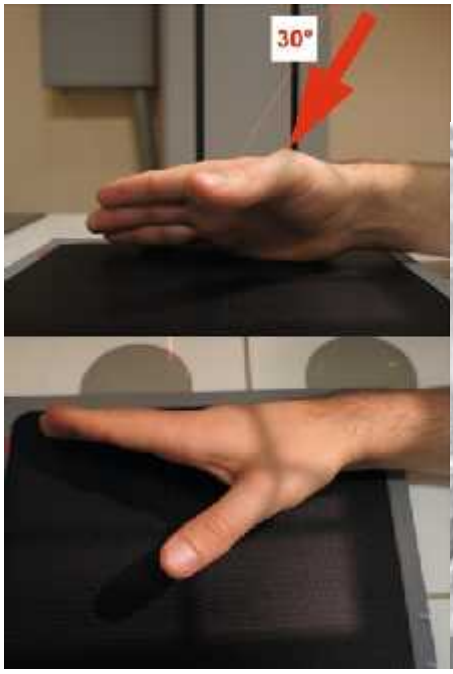

1. Scaphoïde. **2.** Trapèze. **3.** 1er métacarpien. **4.** Articulation scaphotrapézienne. **5.** Articulation trapézométacarpienne.

FICHE N°7

www.lemanip.com

Incidence selon Kapandji–Profil

Positionnement

– Assis, coude fléchi à 90°.
– Main en pronation.
– Poignet en inclinaison ulnaire.
– À l'aide d'une cale en mousse, faire une extension de la main d'environ 30° (colonne du pouce de profil).
– Le pouce est placé de profil dans le prolongement de l'avant-bras.

Rayon directeur Vertical.

Centrage Articulation métacarpophalangienne.

Critères de réussite

– Ensemble de la colonne du pouce visible sur le cliché.
– Premier métacarpien de profil : deux condyles superposés.
– Phalanges de profil : les deux joues de la trochlée de la première phalange sont superposées.
– Visualisation du deuxième métacarpien en entier.

Intérêt Étude de la région trapézométacarpienne : traumatologie, orthopédie, rhumatologie.

1. Scaphoïde. **2.** Trapèze. **3.** 1er métacarpien. **4.** Articulation scaphotrapézienne. **5.** Articulation trapézométacarpienne.

FICHE N°8

www.lemanip.com

Incidence selon Kapandji–Profil en flexion

Positionnement

– Assis, coude fléchi à 90°.
– Main en pronation.
– Poignet en inclinaison ulnaire.
– À l'aide d'une cale en mousse faire une extension de la main d'environ 30° (colonne du pouce de profil).
– Le pouce est placé en flexion active maximale : se mettant dans la paume de la main.

Rayon directeur Vertical.

Centrage Articulation métacarpophalangienne.

Critères de réussite

– Ensemble de la colonne du pouce visible sur le cliché en flexion.
– Premier métacarpien de profil : deux condyles superposés.
– Phalanges de profil : les deux joues de la trochlée de la première phalange sont superposées.
– Superposition du trapèze avec la base du deuxième métacarpien.
– Visualisation du deuxième métacarpien en entier.

Intérêt Étude de la région trapézométacarpienne : traumatologie, orthopédie, rhumatologie.

1. Scaphoïde. **2.** Trapèze. **3.** Premier métacarpien. **4.** Articulation scaphotrapézienne. **5.** Articulation trapézométacarpienne.

FICHE N°9

www.lemanip.com

Incidence selon Kapandji–Profil en extension

Positionnement

– Assis, coude fléchi à 90°.
– Main en pronation.
– Poignet en inclinaison ulnaire.
– À l'aide d'une cale en mousse faire une extension de la main d'environ 30° (colonne du pouce de profil).
– Le pouce est placé en extension active maximale.

Rayon directeur Vertical.

Centrage Articulation métacarpophalangienne.

Critères de réussite

– Ensemble de la colonne du pouce visible sur le cliché.
– Premier métacarpien de profil : deux condyles superposés.
– Phalanges de profil : les deux joues de la trochlée de la première phalange sont superposées.
– Superposition du trapèze avec la base du deuxième métacarpien.
– Visualisation du deuxième métacarpien en entier.

Intérêt Étude de la région trapézométacarpienne : traumatologie, orthopédie, rhumatologie.

1. Scaphoïde. **2.** Trapèze. **3.** Premier métacarpien. **4.** Articulation scaphotrapézienne. **5.** Articulation trapézométacarpienne.

www.lemanip.com

FICHE N°10

Incidences selon Kapandji–Mesures

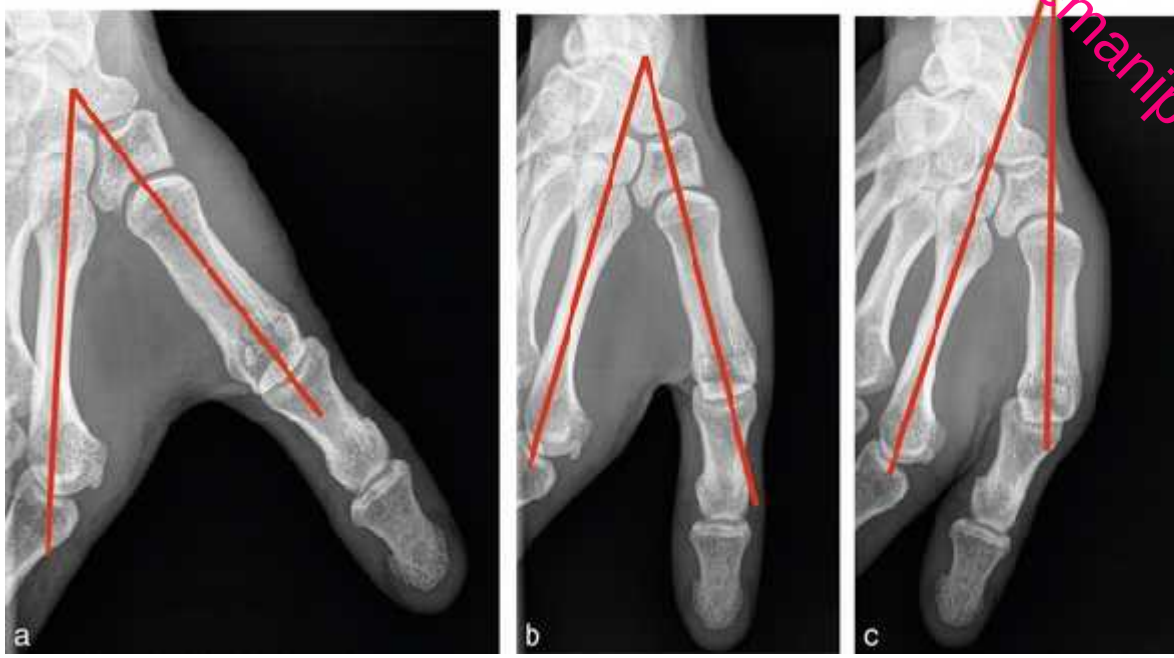

Mesure de l'angle premier métacarpien- deuxième métacarpien sur incidences de face.
Tracer l'axe longitudinal du premier puis du deuxième métacarpien.

(a) En antéposition.
(b) En position neutre.
(c) En rétroposition.

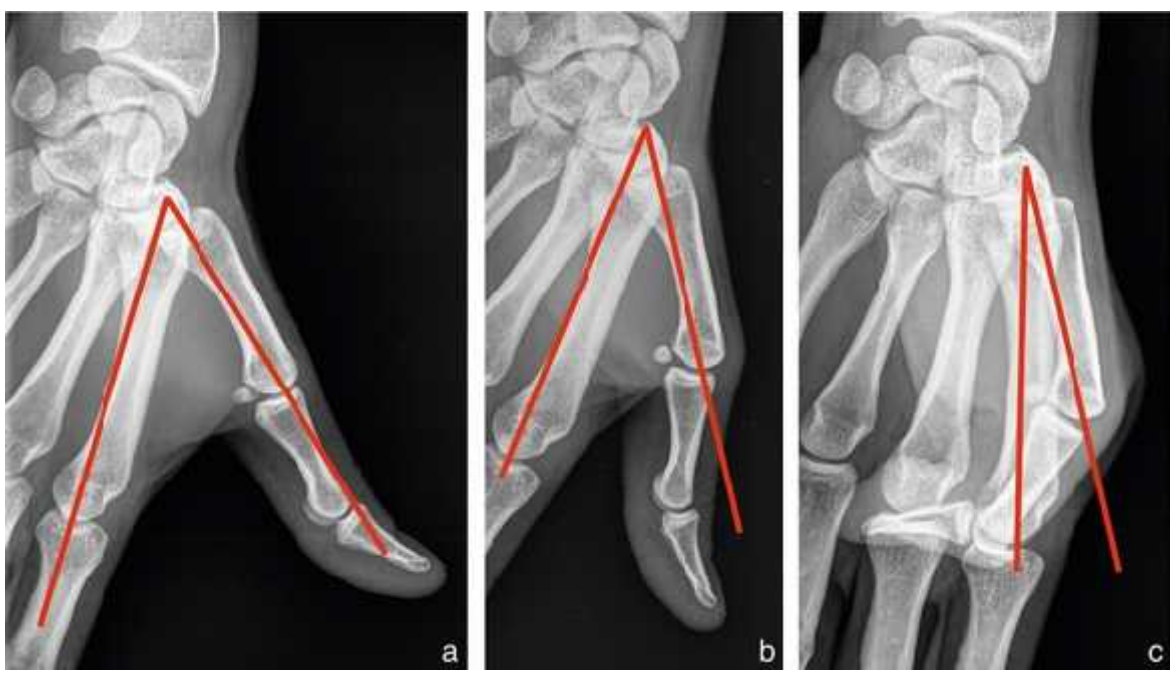

Mesure de l'angle premier métacarpien- deuxième métacarpien sur incidences de profil.
Tracer l'axe longitudinal du premier puis du deuxième métacarpien.

(a) En extension.
(b) En position neutre.
(c) En flexion.

www.lemanip.com

FICHE N°11

Pathologie

Incidence de profil, incidence de face et incidence selon Kapandji de face : fracture de Rolando (extraarticulaire de la base du premier métacarpien). Bonne analyse du caractère extra-articulaire du foyer de fracture sur l'incidence de Kapandji de face.

Incidence selon Kapandji de face : fracture de Rolando, contrôle après ostéosynthèse (autre patient). Position extraarticulaire du matériel d'ostéosynthèse.

www.lemanip.com

Incidence selon Kapandji de face : rhizarthrose évoluée.
Pincement de l'interligne articulaire, ostéophytose et condensation sous-chondrale.

Incidences de face et de profil : fracture- avulsion de l'angle ulnaire de la base de la phalange proximale. (Insertion du ligament collatéral ulnaire)

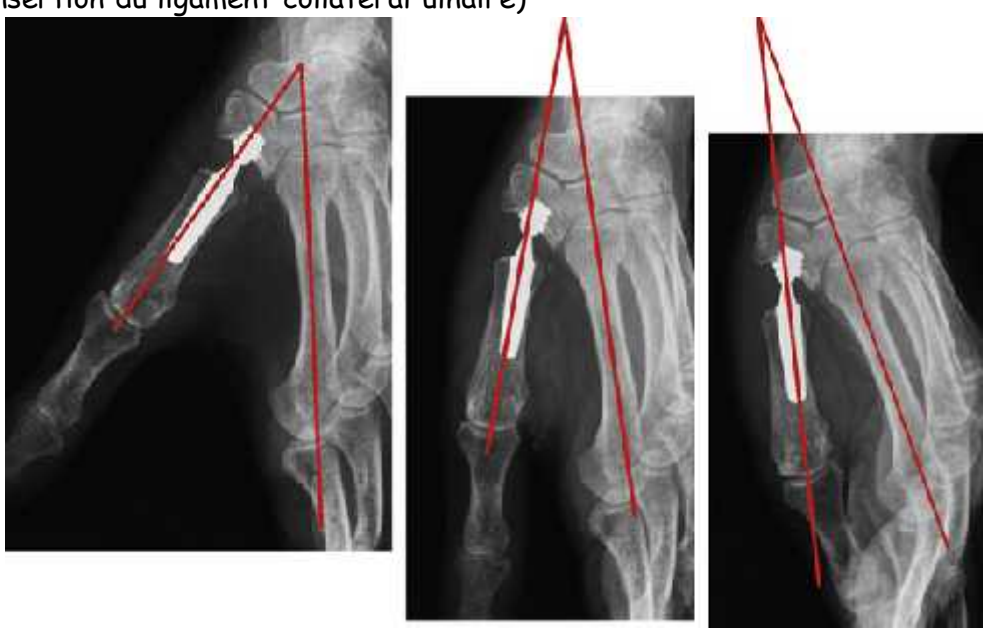

Incidence selon Kapandji en antéposition, position neutre et rétroposition.
Analyse dynamique après mise en place d'une prothèse trapézométacarpienne.

FICHE N°1 2

www.lemanip.com

Doigts Incidence de face dorsopalmaire

Positionnement

- Assis, coude fléchi.
- Main en pronation.
- Le doigt en extension dans l'axe de l'avant-bras.

Rayon directeur Vertical.

Centrage Articulation interphalangienne proximale.

Critères de réussite

- Les trois phalanges sont vues de face : symétrie des concavités ulnaire et radiale de la diaphyse des phalanges.
- Dégagement des interlignes articulaires.

Intérêt Traumatologie, rhumatologie.

1. Phalange proximale. **2.** Phalange intermédiaire. **3.** Phalange distale. **4.** Tête du 2e métacarpien. **5.** Articulation métacarpophalangienne. **6.** Articulation interphalangienne proximale. **7.** Articulation interphalangienne distale.

www.lemanip.com

FICHE N°13

Incidence de face palmodorsale

Positionnement

- Debout, coude fléchi.
- Main en supination.
- Les doigts en extension dans l'axe de l'avant-bras.
- Flexion de l'articulation métacarpophalangienne de 60°.

Rayon directeur Vertical.

Centrage Troisième espace interdigital, à hauteur des articulations interphalangiennes proximales.

Critères de réussite

- Les quatre derniers doigts sont de face stricte : symétrie des concavités ulnaire et radiale des diaphyses phalangiennes.
- Dégagement des interlignes articulaires.

Intérêt Doigts de face chez des patients présentant une position antalgique en flessum.

1. Phalange proximale. **2.** Phalange intermédiaire. **3.** Phalange distale. **4.** Tête du 3e métacarpien. **5.** Articulation métacarpophalangienne. **6.** Articulation interphalangienne proximale. **7.** Articulation interphalangienne distale.

FICHE N°14

www.lemanip.com

Incidence de profil

Positionnement

- Assis, coude fléchi.
- L'avant-bras et la main reposent sur leur bord ulnaire.
- Le doigt étant en extension, les autres doigts sont fléchis, maintenus par le pouce.
- L'index peut reposer soit sur son bord radial soit sur son bord ulnaire (reposant sur une cale).

Rayon directeur Vertical.

Centrage Articulation interphalangienne proximale.

Critères de réussite

- Les trois phalanges sont vues de profil.
- Visualisation de l'interligne métacarpophalangien.

Intérêt Traumatologie, rhumatologie.



1. Phalange proximale. **2.** Phalange intermédiaire. **3.** Phalange distale. **4.** Articulation métacarpophalangienne. **5.** Articulation interphalangienne proximale. **6.** Articulation interphalangienne distale.

FICHE N°15

www.lemanip.com

Incidence de profil des quatre derniers doigts

Positionnement

- Assis, coude fléchi.
- L'avant-bras et la main reposent sur leur bord ulnaire.
- Les doigts sont en extension.
- S'assurer du bon dégagement individuel de chaque doigt.

Rayon directeur Vertical.

Centrage Tête du deuxième métacarpien.

Critères de réussite Les quatre derniers doigts de profil, bien dégagés les uns des autres.

Intérêt Traumatologie, rhumatologie.

1. Phalange proximale. **2.** Phalange intermédiaire. **3.** Phalange distale. **4.** Articulation interphalangienne proximale. **5.** Articulation interphalangienne distale.

www.lemanip.com

FICHE N°1 6

Main Incidence de face dorsopalmaire

Positionnement

- Assis, bras en abduction à 90°, coude fléchi à 90°.
- Main en pronation.
- Doigts en extension, légèrement écartés.

Rayon directeur : Vertical.

Centrage : Tête du troisième métacarpien.

Critères de réussite

- Visualisation de face de l'extrémité inférieure de l'avant-bras, du poignet, des métacarpiens.
- Les cinq doigts visibles sur le cliché.

Intérêt : Traumatologie.

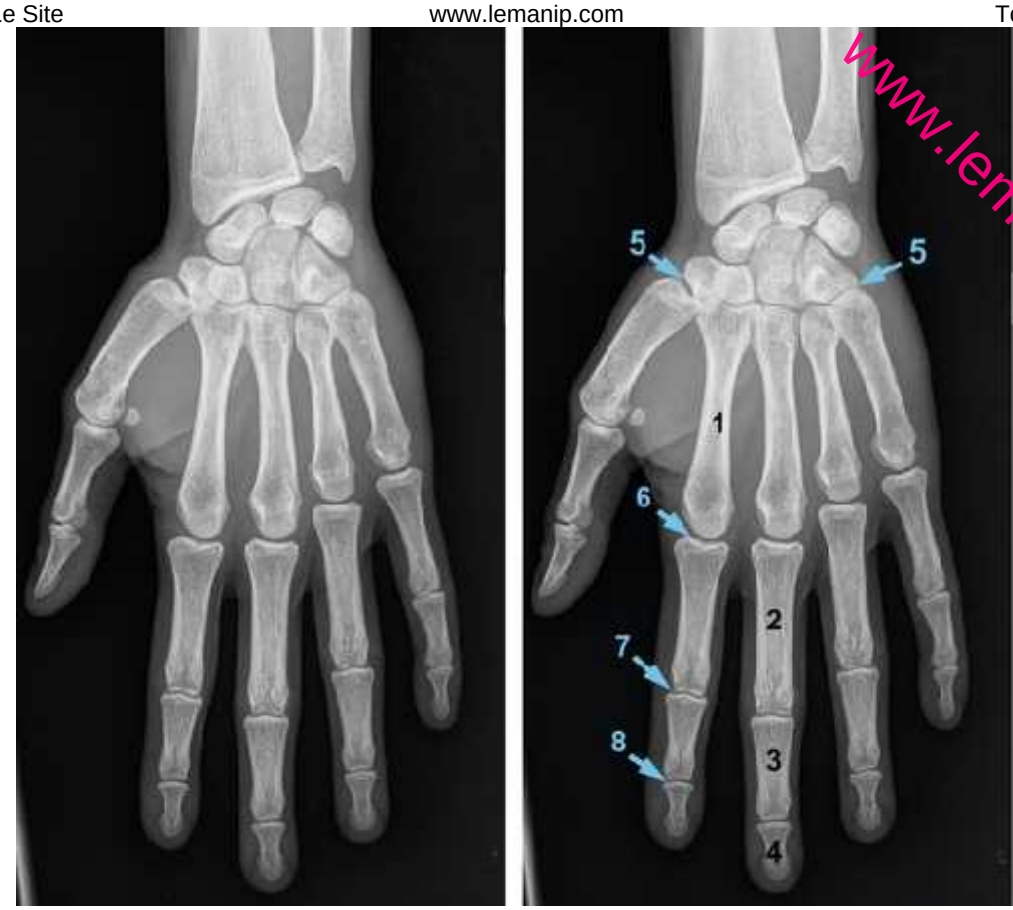

www.lemanip.com

1. 2e métacarpien. **2.** Phalange proximale. **3.** Phalange intermédiaire. **4.** Phalange distale. **5.** Articulation carpométacarpienne. **6.** Articulation métacarpophalangienne. **7.** Articulation interphalangienne proximale. **8.** Articulation interphalangienne distale.

Repère : La ligne doit être tangente aux têtes des trois derniers métacarpiens **(a)**. On peut ainsi rechercher une bradymétacarpie congénitale ou mesurer le raccourcissement post-fracturaire d'un métacarpe **(b)**.

www.lemanip.com

FICHE N°17

Incidence oblique dorsopalmaire

Positionnement

- Assis, bras en abduction à 90°, coude fléchi à 90°.
- Main en semi-pronation de 45°.
- Doigts en légère flexion, légèrement écartés les uns des autres.

Rayon directeur Vertical.

Centrage Tête du deuxième métacarpien.

Critères de réussite

- Visualisation de l'extrémité inférieure de l'avant-bras, du poignet, des métacarpiens et des cinq doigts.
- Bon dégagement des cinq doigts.
- Dégagement correct des métacarpiens.

Intérêt Traumatologie, rhumatologie.

1. 2e métacarpien. **2.** Phalange proximale. **3.** Phalange intermédiaire. **4.** Phalange distale. **5.** Articulation carpométacarpienne. **6.** Articulation métacarpophalangienne. **7.** Articulation interphalangienne proximale. **8.** Articulation interphalangienne distale.

www.lemanip.com

FICHE N°18

Incidence de profil

Positionnement

- Assis, bras en abduction à 90°, coude fléchi à 90°.
- Main reposant sur son bord ulnaire.
- Doigts en extension.
- Pouce en opposition.

Rayon directeur Vertical.

Centrage Tête du deuxième métacarpien sur son bord radial.

Critères de réussite Visualisation de profil de l'extrémité des deux os de l'avant-bras, du poignet, des métacarpiens et des doigts.

Intérêt

- Traumatologie : déterminer les déplacements antérieur ou postérieur lors de fracture des métacarpiens ou de luxation métacarpophalangienne.
- Recherche de corps étranger.

www.lemanip.com

FICHE N°19

Incidence de face bilatérale (mains et poignets)

Positionnement

- Assis, les coudes écartés pour mettre les poignets de face.
- Les mains en pronation se touchant par l'extrémité des pouces.
- Les doigts en extension, légèrement écartés.

Rayon directeur Vertical.

Centrage Extrémité des pouces.

Critères de réussite

- Visualisation de face de l'extrémité inférieure des avant-bras, des poignets, des métacarpiens.
- Les cinq doigts de chaque main sont visibles sur le cliché.

Intérêt Rhumatologie.

www.lemanip.com

FICHE N°20

Pathologie

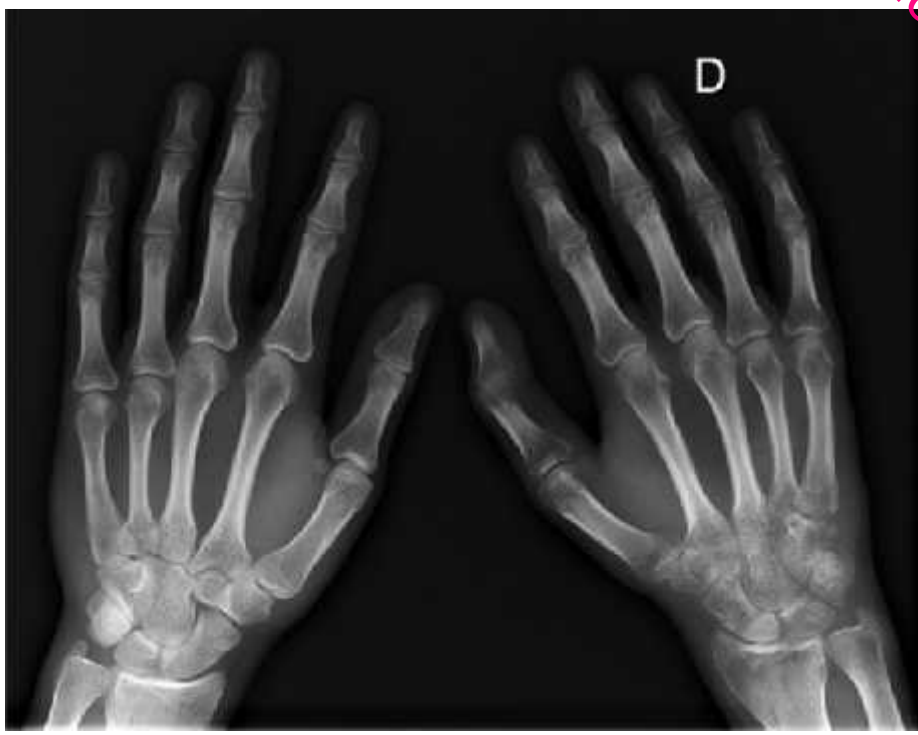

Incidence mains et poignets de face bilatérale : Algodystrophie

Déminéralisation osseuse diffuse intéressant l'ensemble des os du poignet et de la main chez un patient ayant pour antécédent une fracture du scaphoïde droit (il y a 3 mois) consolidée.
Il persiste une douleur d'horaire mixte à la face dorsale du poignet droit.

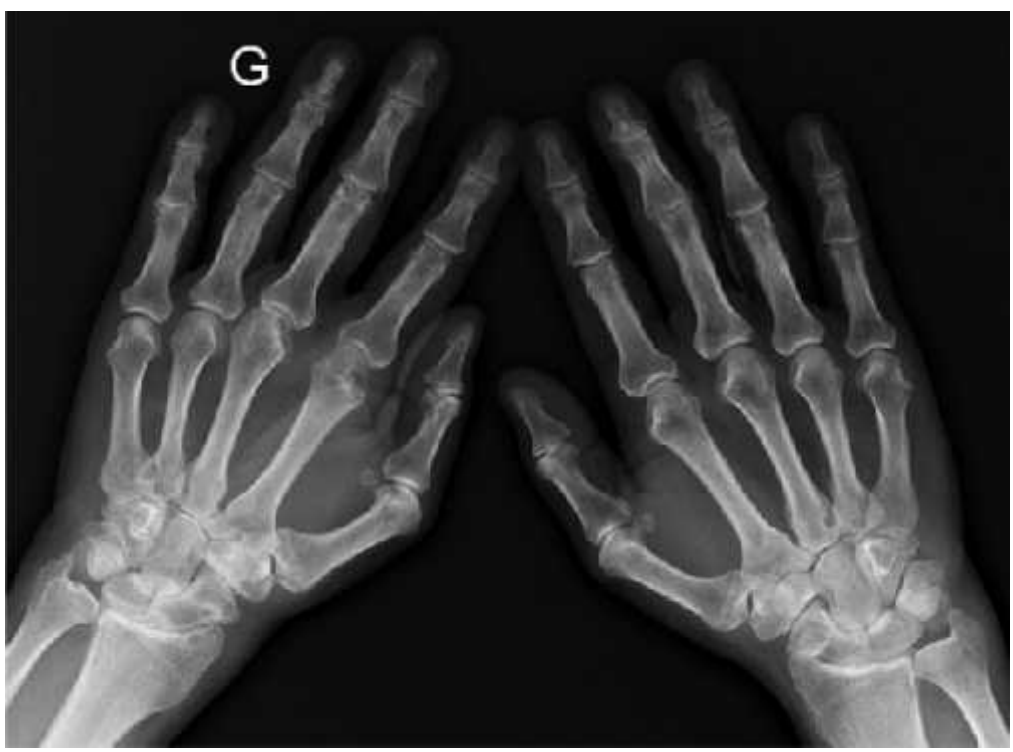

Incidence de face bilatérale : polyarthrite rhumatoïde

Arthrite érosives métacarpophalangienne des 2e-3e rayons gauche et 5e rayon droit. Arthrite érosives interphalangienne du 3e rayon gauche Lésions érosives de la styloïde ulnaire gauche.

www.lemanip.com

FICHE N°21

Métacarpe Têtes métacarpiennes–Incidence selon Brewerton

Positionnement

- Debout, coude fléchi.
- Main en supination.
- Les doigts en extension dans l'axe de l'avant-bras.
- Flexion de l'articulation métacarpophalangienne de 60°.

Rayon directeur Inclinaison de 15° à 20° vers l'avant-bras.

Centrage Pli de flexion palmaire distal, troisième commissure.

Critères de réussite Bonne analyse des deuxième à cinquième têtes métacarpiennes.

Intérêt Recherche d'érosions en regard des têtes métacarpiennes dans le cadre d'une polyarthrite rhumatoïde.

1. Tête du 5e métacarpien. **2.** Phalange proximale. **3.** Articulation métacarpophalangienne.

www.lemanip.com

FICHE N°22

4e et 5e métacarpiens–Incidence de face stricte

Positionnement

– Assis, coude fléchi à 90°.

– Main en supination. On relève le bord radial de la main de 25° environ (pour mettre les deux derniers métacarpiens de face).

– Les métacarpiens réalisent une arche.

Rayon directeur Vertical.

Centrage

Partie moyenne de la loge hypothénar.

Localisateur de 11 ou 12 cm de diamètre.

Critères de réussite

– Quatrième et cinquième métacarpiens de face stricte.

– Dégagement de l'interligne intermétacarpien.

– Articulation carpométacarpienne et métacarpophalangienne comprises sur le cliché.

Intérêt

Traumatologie (recherche de fracture de la base du quatrième ou du cinquième métacarpien).

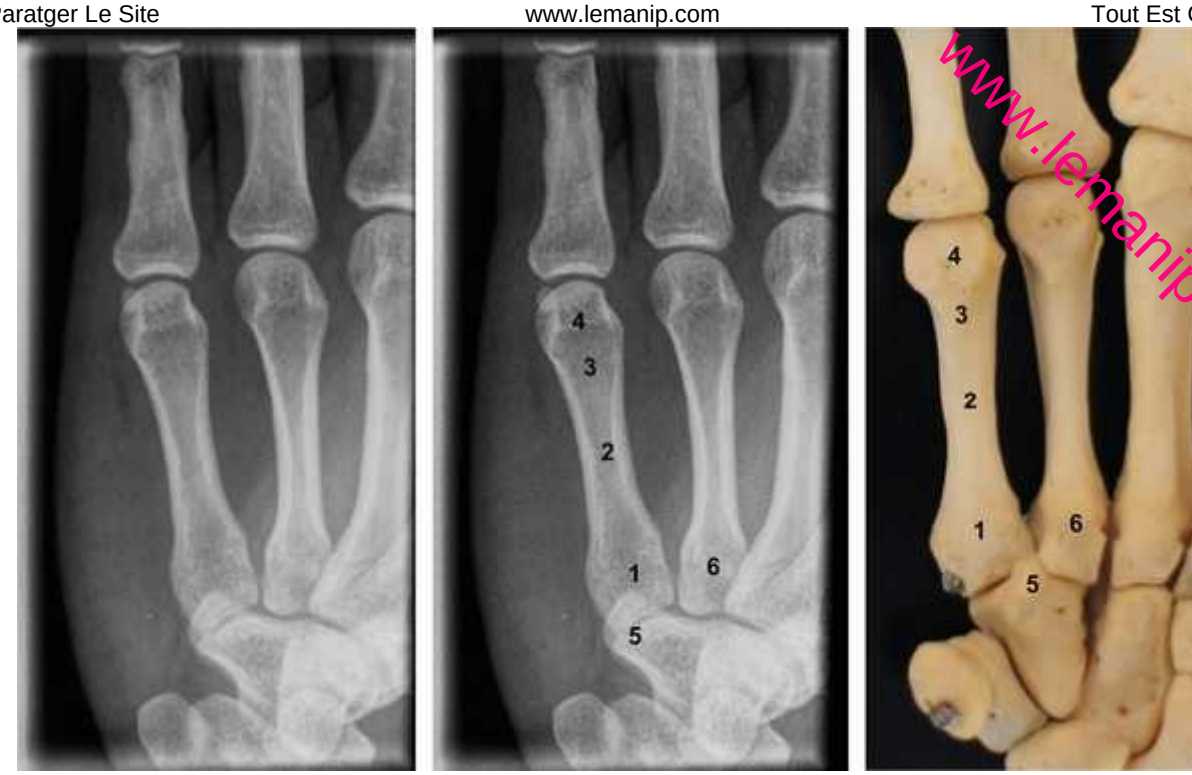

www.lemanip.com

1. Base du 5e métacarpien. **2.** Diaphyse du 5e métacarpien. **3.** Col du 5e métacarpien. **4.** Tête du 5e métacarpien. **5.** Hamulus de l'hamatum. **6.** Base du 4e métacarpien.

www.lemanip.com

FICHE N°23

Pathologie

Fracture articulaire de la base du cinquième métacarpien.

Incidence de main de face (cliché zoomé) et incidence des quatrième et cinquième métacarpiens (meilleur analyse du trait de fracture).

www.lemanip.com

FICHE N°24

Poignet Incidence de face dorsopalmaire

Positionnement

- Assis, bras en abduction à 90°, coude fléchi à 90°.
- Le bras, l'avant-bras et le poignet sont sur la même horizontale (plan de référence).
- Le poignet et l'avant-bras sont dans le même axe (éviter les inclinaisons radiale ou ulnaire).
- La main est en pronation.

Rayon directeur Vertical.

Centrage Ligne médiane, un travers de doigt en dessous du processus styloïde ulnaire.

Critères de réussite

- Visualisation de l'extrémité inférieure des deux os de l'avant-bras (environ les cinq derniers centimètres), la totalité du carpe et des métacarpiens.
- Alignement du radius avec le troisième métacarpien (absence d'inclinaison radiale ou ulnaire) **(1)**.
- Alignement de la corticale latérale de l'ulna avec l'apophyse styloïde de l'ulna (pronosupination neutre) **(2)**.
- Visualisation des interlignes carpométacarpiens (absence de flexion-extension) **(3)**.
- Concavité symétrique des diaphyses métacarpiennes (absence de rotation) **(4)**.
- Bon dégagement de l'interligne radio-ulnaire inférieur **(5)**.

Intérêt Traumatologie, orthopédie, rhumatologie.

1. Scaphoïde. **2.** Lunatum. **3.** Triquetrum. **4.** Pisiforme. **5.** Trapèze. **6.** Trapézoïde. **7.** Capitatum. **8.** Hamatum. **9.** Hamulus du l'hamatum. **10.** Bord palmaire du radius. **11.** Bord dorsal du radius.

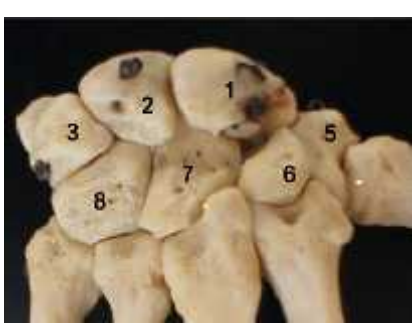

Vue dorsale.

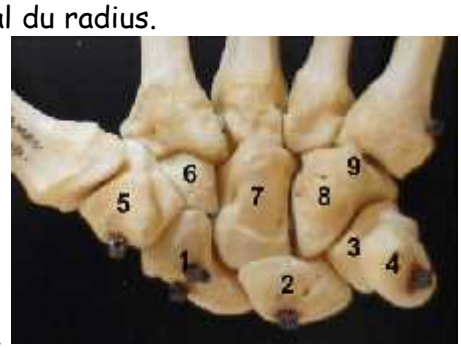

Vue palmaire.

www.lemanip.com

Index radio-ulnaire distal. Distance **(1)** entre la ligne tangente à la surface articulaire de la tête de l'ulna et celle passant par le bord palmaire de la surface carpienne du radius. Ces deux lignes sont perpendiculaires à l'axe du radius. Normale entre 0 et – 2 mm (variance neutre).
Ulna long : au-delà de 0 mm (variance positive).
Ulna court : en dessous de – 2 mm (variance négative).
Hauteur du carpe. Rapport entre la distance séparant l'extrémité du radius avec la base du troisième métacarpien **(2)** et la longueur du troisième métacarpien **(3)**.
Normale évaluée à 0,54 ± 0,03. On observe une diminution du rapport dans les instabilités du carpe ou lors de pathologies rhumatismales.

Index de translation du carpe. Rapport entre la distance séparant le centre de la tête du capitatum et l'axe de l'ulna **(4)** sur la longueur du troisième métacarpien **(5)**. Normale évaluée à 0,30 ± 0,03. Une diminution de ce rapport correspond à une déviation ulnaire du carpe.

Les trois arcs de Gilula. Les deux premiers réunissent les corticales supérieures et inférieures des os de la première rangée du carpe. Le troisième réunit la corticale supérieure du capitatum et de l'hamatum. Une cassure de ces lignes correspond à une instabilité du carpe.

www.lemanip.com

Inclinaison radiale. Angle **(6)** formé par la perpendiculaire à l'axe du radius avec la glène radiale. Normale évaluée à 25° (entre 20° et 30°).

Hauteur radiale. Distance **(7)** entre l'angle ulnaire de la surface articulaire du radius et l'extrémité du processus styloïde du radius. Normale comprise entre 8 et 18 mm.

Mesure de la longueur du processus styloïde de l'ulna.
Longueur **(8)** du processus styloïde : long si au-delà de 6 mm (risque de conflit styloidocarpien).

www.lemanip.com

FICHE N°25

Incidence de face palmodorsale

Positionnement

– Assis, coude au corps, fléchi à 90°.

– L'avant-bras et le poignet sont sur la même horizontale (plan de référence) et dans le même axe (éviter les inclinaisons radiale ou ulnaire).

– La main est en supination.

Rayon directeur Vertical.

Centrage Ligne médiane, un travers de doigt en dessous du processus styloïde ulnaire.

Critères de réussite

– Visualisation de l'extrémité inférieure des deux os de l'avant-bras (environ les cinq derniers centimètres), la totalité du carpe et des métacarpiens.

– Alignement de la corticale médiale du radius avec le troisième métacarpien (absence d'inclinaison radiale ou ulnaire).

Intérêt Bon dégagement des interlignes articulaires des os du carpe, car la divergence du rayonnement aborde le massif carpien par sa concavité.

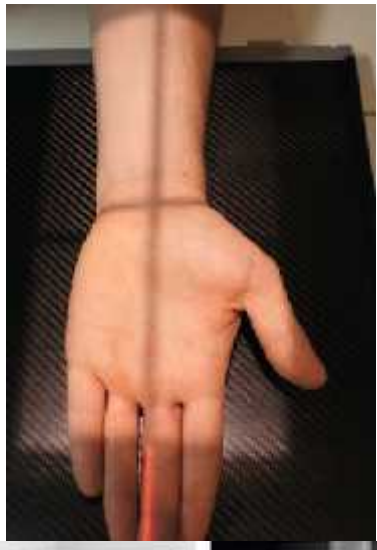

1. Styloïde ulnaire (se projetant au milieu de la tête ulnaire).

www.lemanip.com

FICHE N°26

Incidence de profil

Positionnement

- Assis, coude fléchi à 90°.
- La main repose sur son bord ulnaire.
- Pouce en antéposition ou en rétroposition.
- Doigts en extension.
- Alignement de l'axe avant-bras-main.

Rayon directeur Vertical.

Centrage Tabatière anatomique.

Critères de réussite

- Le pisiforme **(cercle)** doit se situer entre la corticale antérieure du sommet du capitatum **(flèches rouges)** et la corticale antérieure du pôle distal du scaphoïde **(ligne rouge)** : élément indispensable avant de réaliser des mesures.
- Superposition des extrémités inférieures des deux os de l'avant-bras.
- Superposition des bases des deuxième et troisième métacarpiens.
- Alignement des radius, lunatum, capitatum et troisième métacarpien **(double flèche)**.

Intérêt Traumatologie, orthopédie, rhumatologie.

1. Scaphoïde. **2.** Lunatum. **3.** Triquetrum (face dorsale). **4.** Capitatum. **5.** Pisiforme. **6.** Hamulus de l'hamatum. **7.** Trapèze.

www.lemanip.com

Pente radiale. Formée par la tangente à la glène radiale avec la perpendiculaire à l'axe du radius. La glène radiale présente une orientation antérieure comprise normalement entre 2° et 20°.

Angle scapholunaire. Formé par l'axe du scaphoïde (tangente à la face antérieure du scaphoïde) avec l'axe du lunatum (perpendiculaire à la droite tangente aux cornes antérieure et postérieure du lunatum). Normale comprise entre 30° et 70°. Inférieur à 30° : instabilité du carpe en VISI. Supérieur à 70° : instabilité du carpe en DISI.

www.lemanip.com

FICHE N°27

Incidence de profil en pronation

Positionnement
- Assis.
- La main repose sur sa face palmaire.
- Le détecteur contre le bord ulnaire.

Rayon directeur Horizontal.
Centrage Ligne médiane, un travers de doigt sous la styloïde ulnaire.
Critères de réussite Visualisation de l'extrémité inférieure des deux os de l'avant-bras, du carpe et de la totalité des métacarpiens.
Intérêt Traumatologie : évaluer les mouvements de l'articulation radio-ulnaire distale.

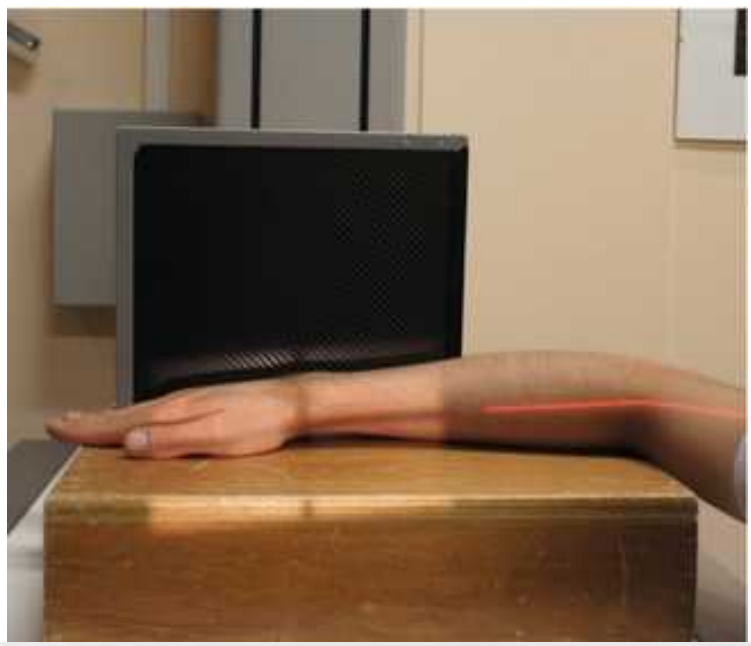

1. Radius. **2.** Ulna. **3.** Lunatum. **4.** Capitatum. **5.** Métacarpes.

www.lemanip.com

FICHE N°28

Incidence de profil en supination

Positionnement
- Assis.
- La main repose sur sa face dorsale.
- Le détecteur contre le bord radial.

Rayon directeur Horizontal.
Centrage Ligne médiane, un travers de doigt sous la styloïde ulnaire.
Critères de réussite Visualisation de l'extrémité inférieure des deux os de l'avant-bras, du carpe et de la totalité des métacarpiens.
Intérêt Traumatologie : évaluer les mouvements de l'articulation radio-ulnaire distale.

1. Radius. **2.** Ulna. **3.** Glène radiale. **4.** Lunatum. **5.** Capitatum. **6.** Métacarpes.

FICHE N°29

www.lemanip.com

Incidence de face (chirurgicale)

Positionnement

- Assis, bras en abduction à 90°, coude fléchi à 90°.
- Le bras, l'avant-bras et le poignet sont sur la même horizontale (plan de référence).
- Le poignet et l'avant-bras sont dans le même axe (éviter les inclinaisons radiale ou ulnaire).
- La main est en pronation.

Rayon directeur

Inclinaison de 10° vers le coude (obliquité de la glène radiale).

On peut l'estimer sur le cliché de profil.

Centrage Milieu de l'axe bistyloïdien, dans l'axe du troisième métacarpien.

Critères de réussite Dégagement de l'interligne radiocarpien.

Intérêt Vérifier la position extraarticulaire des vis.

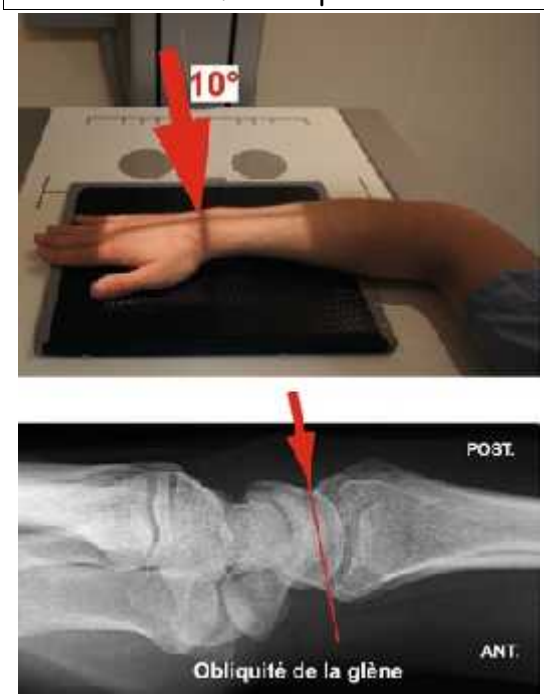

1. Interligne radiocarpien. **2.** Matériel d'ostéosynthèse (vis-plaque). **3.** Scaphoïde. **4.** Lunatum.

FICHE N°30

www.lemanip.com

Incidence de profil (chirurgicale)

Positionnement

- Assis, coude fléchi à 90°.
- Le bras, l'avant-bras et le poignet sont sur la même horizontale (plan de référence).
- La main repose sur son bord ulnaire.
- Pouce dans l'axe de l'avant-bras.
- Doigts en extension.
- Alignement de l'axe avant-bras/main.

Rayon directeur

Inclinaison de 20° vers le coude (obliquité de la glène radiale).

On peut l'estimer sur le cliché de face.

Centrage Tabatière anatomique.

Critères de réussite Dégagement de l'interligne radiocarpien.

Intérêt Vérifier la position extraarticulaire des vis.

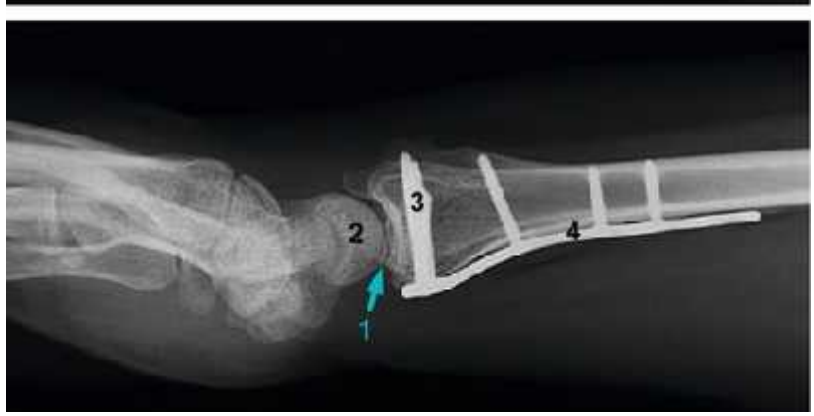

1. Interligne radiocarpien. **2.** Lunatum. **3.** Vis. **4.** Plaque.

www.lemanip.com

FICHE N°31

Incidence en semisupination

Positionnement

- Assis, coude fléchi à 90°.
- La main repose sur son bord ulnaire, en semisupination.
- Poignet et doigts en extension.
- Pouce dégagé.

Rayon directeur Vertical.

Centrage Ligne médiane, base de la loge thénar.

Critères de réussite Visualisation de l'extrémité inférieure des deux os de l'avant-bras, des os du carpe et de la totalité des métacarpiens.

Intérêt Traumatologie.

1. Scaphoïde. **2.** Lunatum. **3.** Triquetrum. **4.** Pisiforme. **5.** Hamatum. **6.** 4e métacarpien. **7.** 5e métacarpien. **8.** Hamulus de l'hamatum.

www.lemanip.com

FICHE N°32

Incidence en semipronation

Positionnement

- Assis, coude fléchi à 90°.
- La main repose sur son bord ulnaire, en semi-pronation.
- Poignet en extension.
- Doigts en légère flexion, afin de stabiliser le membre.

Rayon directeur Vertical.

Centrage Ligne médiane, un travers de doigt en dessous du processus styloïde ulnaire.

Critères de réussite Visualisation de l'extrémité inférieure des deux os de l'avant-bras, des os du carpe et de la totalité des métacarpiens.

Intérêt Traumatologie.

1. Scaphoïde. **2.** Lunatum. **3.** Triquetrum. **4.** Hamatum. **5.** Capitatum. **6.** Trapézoïde. **7.** Trapèze.

FICHE N°33

www.lemanip.com

Incidence dynamique de face–Inclinaison radiale

Positionnement

– Assis, bras en abduction à 90°, coude fléchi à 90°.

– Le bras, l'avant-bras et le poignet sont sur la même horizontale (plan de référence).

– La main est en pronation et en inclinaison radiale.

Rayon directeur Vertical.

Centrage Ligne médiane, un travers de doigt en dessous du processus styloïde ulnaire.

Critères de réussite

– Déviation radiale du troisième métacarpien.

– Visualisation de l'extrémité inférieure des deux os de l'avant-bras, des os du carpe et de la totalité des métacarpiens.

Image normale

– Dégagement de la corne postérieure du lunatum (pointue).

– Raccourcissement du scaphoïde (on visualise son tubercule sous forme d'un anneau).

Intérêt Recherche d'instabilité du carpe.

1. Tête de l'ulna. **2.** Processus styloïde de l'ulna. **3.** Lunatum. **4.** Triquetrum. **5.** Pisiforme. **6.** Hamatum. **7.** Capitatum. **8.** Hamulus de l'hamatum. **9.** Anneau du scaphoïde.

Ligne pointillée : Corne postérieure du lunatum.

www.lemanip.com

FICHE N°34

Incidence dynamique de face–Inclinaison ulnaire

Positionnement

– Assis, bras en abduction à 90°, coude fléchi à 90°.

– Le bras, l'avant-bras et le poignet sont sur la même horizontale (plan de référence).

– La main est en pronation et en inclinaison ulnaire.

Rayon directeur Vertical.

Centrage Ligne médiane, un travers de doigt en dessous du processus styloïde ulnaire.

Critères de réussite

– Déviation ulnaire du troisième métacarpien.

– Visualisation de l'extrémité inférieure des deux os de l'avant-bras, des os du carpe et de la totalité des métacarpiens.

Image normale

– Dégagement de la corne antérieure du lunatum (carrée).

– Aspect allongé du scaphoïde.

Intérêt Recherche d'instabilité du carpe.

1. Processus styloïde du radius. **2.** Lunatum. **3.** Scaphoïde. **4.** Capitatum. **5.** Trapézoïde. **6.** Trapèze. **Ligne pointillée** : Corne antérieure du lunatum.

www.lemanip.com

FICHE N°35

Incidence dynamique de profil–Flexion

Positionnement

– Assis, bras en abduction à 90°, coude fléchi à 90°.
– Le bras, l'avant-bras et le poignet sont sur la même horizontale (plan de référence).
– Le poignet et la main reposent sur leur bord ulnaire, de profil.
– On réalise ensuite une flexion maximale.

Rayon directeur Vertical.

Centrage Tabatière anatomique.

Critères de réussite Visualisation de l'extrémité inférieure des deux os de l'avant-bras, du carpe et de la totalité des métacarpiens.

Intérêt Recherche d'un carpe bossu ou d'une instabilité du carpe.



1. Lunatum. **2.** Capitatum. **3.** Articulations carpométacarpiennes.

FICHE N°36

www.lemanip.com

Incidence dynamique de profil–Extension

Positionnement

- Assis, bras en abduction à 90°, coude fléchi à 90°.
- Le bras, l'avant-bras et le poignet sont sur la même horizontale (plan de référence).
- Le poignet et la main reposent sur leur bord ulnaire, de profil.
- On réalise ensuite une extension maximale.

Rayon directeur Vertical.

Centrage Tabatière anatomique.

Critères de réussite Visualisation de l'extrémité inférieure des deux os de l'avant-bras, du carpe et de la totalité des métacarpiens.

Intérêt Recherche d'une instabilité du carpe.

1. Lunatum. **2.** Capitatum.

www.lemanip.com

FICHE N°37

Incidence de face bilatérale, « du crayon »

Positionnement

- Assis.
- Les poings sont fermés activement, le patient tenant fermement dans ses mains un crayon.
- Les coudes sont écartés, afin de positionner les poignets de face.

Rayon directeur Vertical.

Centrage Ligne médiane, un travers de doigt en dessous de la ligne passant par le processus styloïde ulnaire.

Critères de réussite Visualisation de l'extrémité inférieure des deux os de l'avant-bras (environ les cinq derniers centimètres), la totalité du carpe et des métacarpiens.

Intérêt Étude comparative pour la recherche d'un diastasis scapholunaire (supérieure à 3 mm), témoin indirect d'une rupture du ligament scapholunaire.

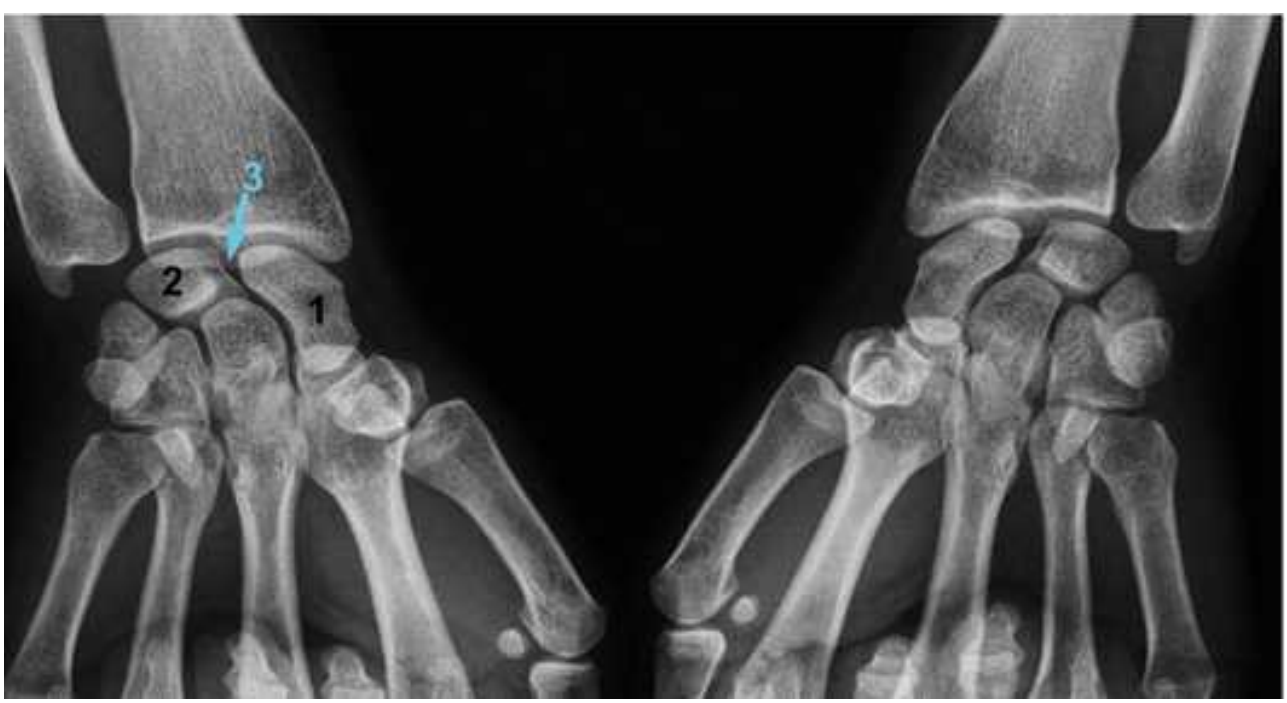

1. Scaphoïde. **2.** Lunatum.**3.** Interligne scapholunaire.

www.lemanip.com

FICHE N°38

Incidence de face unilatérale, « du poing fermé »

Positionnement

- Assis, bras en abduction à 90°, coude fléchi à 90°.
- Le bras, l'avant-bras et le poignet sont sur la même horizontale (plan de référence).
- La main est en pronation.
- Le poing est fermé activement.

Rayon directeur Vertical.

Centrage

Ligne médiane, un travers de doigt en dessous du processus styloïde ulnaire.

Critères de réussite

- Bonne analyse de l'interligne scapholunaire.
- Visualisation de l'extrémité inférieure des deux os de l'avant-bras (environ les cinq derniers centimètres), la totalité du carpe et des métacarpiens.
- Alignement de la corticale médiale du radius avec le troisième métacarpien (absence d'inclinaison radiale ou ulnaire).

Intérêt

Recherche d'un diastasis scapholunaire (supérieure à 3 mm), témoin indirect d'une rupture du ligament scapholunaire.

1. Scaphoïde. **2.** Lunatum. **3.** Interligne scapholunaire.

FICHE N°39

www.lemanip.com

Canal carpien

Positionnement

– Assis.

– Les doigts sont maintenus en hyperextension par la main controlatérale.

Rayon directeur Incliné de 20° à 35° (inclinaison plus marquée si l'extension est limitée)

Centrage

Ligne médiane, paume de la main.

Localisateur indispensable.

Critères de réussite Bon dégagement des bords latéraux et médiaux du canal carpien.

Intérêt Traumatologie, rhumatologie.



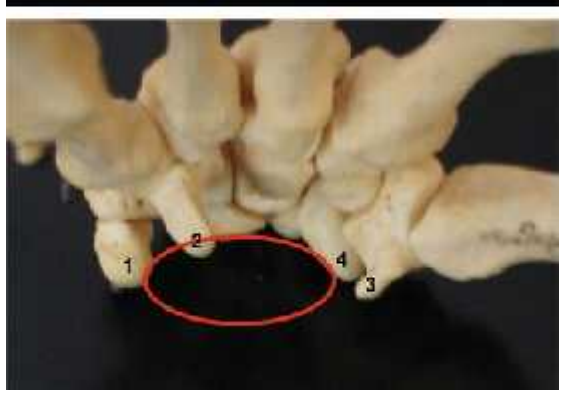

1. Pisiforme. **2.** Hamulus de l'hamatum. **3.** Tubercule du trapèze. **4.** Tubercule du scaphoïde.
Anneau. Projection du canal carpien.

www.lemanip.com

FICHE N°40

Scaphoïde–Axe

Axe du scaphoïde

L'axe du scaphoïde est oblique dans le plan sagittal vers le bas et l'avant. Pour horizontaliser le scaphoïde et mettre ainsi son grand axe parallèle au détecteur, on réalise une inclinaison ulnaire du poignet avec un poing fermé.

On peut réaliser également une inclinaison ulnaire du poignet associée alors à une inclinaison du rayon directeur.

Environnement osseux

Outre la face articulaire du radius, le scaphoïde est en rapport avec le trapèze, le trapézoïde, le lunatum et le capitatum.

Vue palmaires.

Vue dorsale.

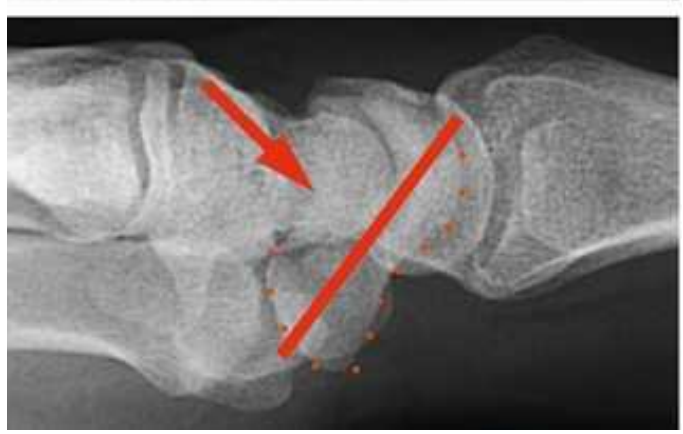

1. Scaphoïde. **2.** Lunatum. **3.** Capitatum. **4.** Trapézoïde.**5.** Trapèze.

FICHE N°41

www.lemanip.com

Scaphoïde–Incidence selon Schnek I

Positionnement

– Assis, coude fléchi à 90°.

– L'avant-bras et le poignet sont sur la même horizontale (plan de référence).

– Le poing est fermé, avec une inclinaison ulnaire maximale (ce qui permet de mettre l'axe du scaphoïde parallèle à la cassette).

– Le pouce est dans le prolongement de l'avant-bras.

Rayon directeur Vertical.

Centrage

Tabatière anatomique.

Localisateur indispensable.

Critères de réussite Bon dégagement du scaphoïde.

Intérêt Traumatologie.



1. Scaphoïde. **2.** Lunatum. **3.** Capitatum. **4.** Trapèze. **5.** Styloïde radiale.

FICHE N°42

www.lemanip.com

Scaphoïde–Incidence selon Schnek II

Positionnement

- Assis, coude fléchi à 90°.
- L'avant-bras et le poignet sont sur la même horizontale (plan de référence).
- Le poing est à demi fermé.
- Une semi-pronation de 45°.

Rayon directeur Vertical.

Centrage

Tabatière anatomique.

Localisateur indispensable.

Critères de réussite Bon dégagement du scaphoïde, notamment de son tubercule.

Intérêt Traumatologie.

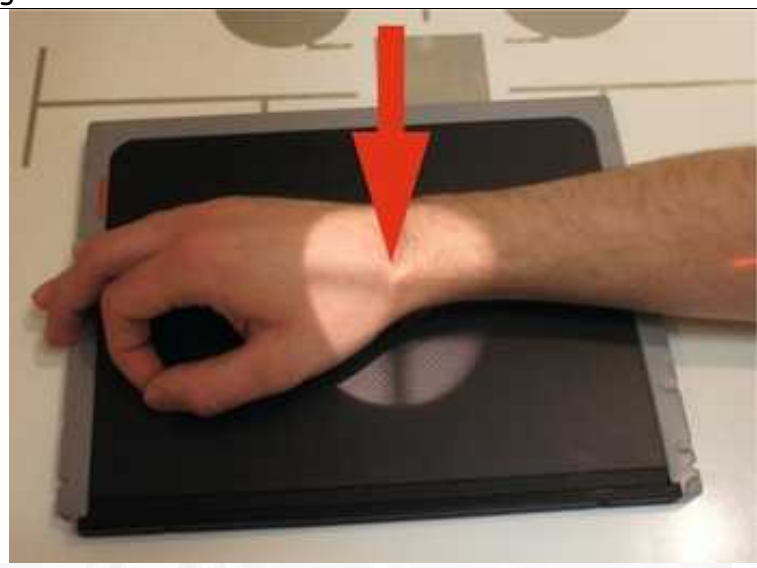

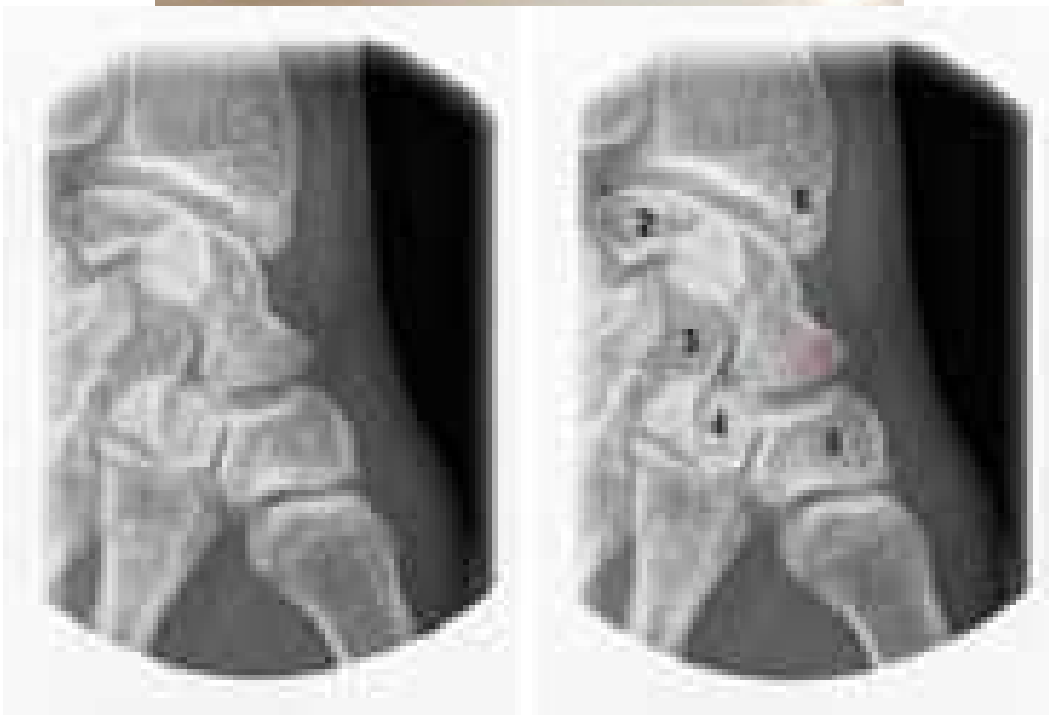

1. Tubercule du scaphoïde. **2.** Lunatum. **3.** Capitatum. **4.** Trapézoïde. **5.** Trapèze. **6.** Styloïde radiale.

www.lemanip.com

FICHE N°43

Scaphoïde–Incidence selon Stecher

Positionnement

– Assis, coude fléchi à 90°.
– L'avant-bras et le poignet sont sur la même horizontale (plan de référence).
– La main est relevée par une cale de 20° avec une inclinaison ulnaire maximale (ce qui permet de mettre l'axe du scaphoïde parallèle à la cassette).
– Le pouce est dans le prolongement de l'avant-bras.

Variante

– Main à plat en inclinaison ulnaire maximale.
– Le pouce est dans le prolongement de l'avant-bras.
– Le rayon directeur est incliné de 20° vers le coude.

Rayon directeur Vertical.

Centrage

Tabatière anatomique.
Localisateur indispensable.

Critères de réussite

– Bon dégagement du scaphoïde qui apparaît déroulé.
– Bon dégagement de l'interligne radioscaphoïdien.

Intérêt Traumatologie.

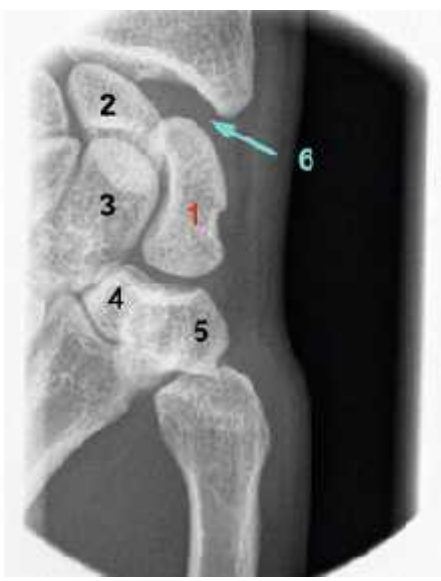

1. Col du scaphoïde. **2.** Lunatum. **3.** Capi- tatum. **4.** Trapézoïde. **5.** Trapèze. **6.** Interligne radioscaphoïdien.

www.lemanip.com

FICHE N°44

Scaphoïde–Incidence selon Larsen

Positionnement

– Assis, coude fléchi à 90°.

– L'avant-bras et le poignet sont sur la même horizontale (plan de référence).

– La main est placée à plat avec une inclinaison ulnaire maximale (ce qui permet de mettre l'axe du scaphoïde parallèle à la cassette).

– Le pouce est dans le prolongement de l'avant-bras.

Rayon directeur Incliné de 35° vers le coude.

Centrage

Tabatière anatomique.

Localisateur indispensable.

Critères de réussite

– Bon étalement du scaphoïde.

– Bon dégagement de l'interligne scapholunaire.

Intérêt Traumatologie.



1. Col du scaphoïde. **2.** Lunatum. **3.** Capitatum. **4.** Trapézoïde. **5.** Trapèze. **6.** Interligne radioscaphoïdien.

www.lemanip.com

FICHE N°45

Scaphoïde–Incidence selon Ziter

Positionnement

– Assis, coude fléchi à 90°.

– L'avant-bras et le poignet sont sur la même horizontale (plan de référence).

– La main est placée en inclinaison ulnaire maximale, on relève le bord radial de la main et du poignet par une cale d'environ 25°.

– Le pouce est placé en adduction.

Rayon directeur Incliné de 20° vers le coude.

Centrage

Tabatière anatomique.

Localisateur indispensable.

Critères de réussite Bon dégagement du scaphoïde qui apparaît déroulé.

Intérêt Traumatologie.

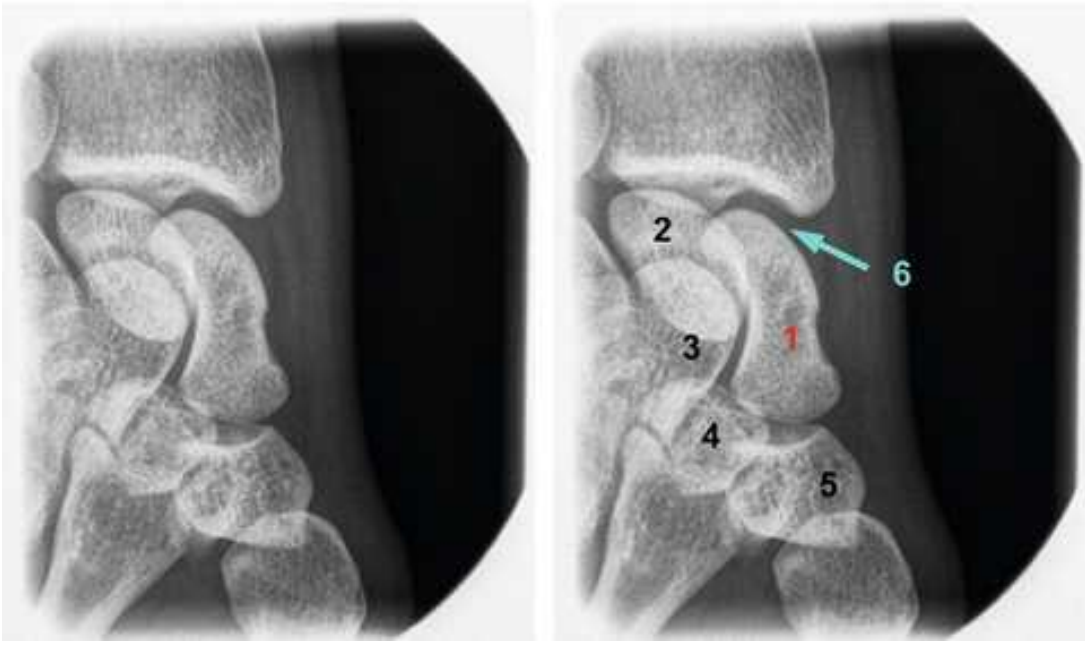

1. Col du scaphoïde. **2.** Lunatum. **3.** Capitatum. **4.** Trapézoïde. **5.** Trapèze. **6.** Interligne radioscaphoïdien.

www.lemanip.com

FICHE N°46

Hamulus de l'hamatum–Incidence selon Dupuy-Papilion

Positionnement

– Assis, coude fléchi à 90°.

– La main est en légère supination et inclinaison radiale forcée, le pouce en abduction (position dans laquelle on tient un verre).

Rayon directeur Vertical.

Centrage

Base de la première commissure.

Localisateur indispensable.

Critères de réussite Bon dégagement de l'hamulus de l'hamatum.

Intérêt Traumatologie : recherche de fracture de l'hamulus de l'hamatum.



1. Hamulus de l'hamatum.

www.lemanip.com

FICHE N°47

Pisiforme–Incidence palmodorsale : position neutre

Positionnement

– Assis, coude fléchi à 90°.

– La main est dans l'axe de l'avant-bras, en semi-supination.

Rayon directeur Vertical.

Centrage

Jonction tiers interne deux tiers externes du poignet (base de la loge hypothénar).

Localisateur indispensable.

Critères de réussite Bon dégagement du pisiforme et de l'interligne pisotriquétral.

Intérêt Traumatologie.



1. Pisiforme. **2.** Triquetrum. **3.** Interligne pisotriquétral. **4.** Hamulus de l'hamatum.

www.lemanip.com

FICHE N°48

Pisiforme–Incidence palmodorsale : extension

Positionnement

- Assis, coude fléchi à 90°.
- Le poignet est en extension.
- La main est en semi-supination.

Rayon directeur Vertical.

Centrage

Jonction tiers interne-deux tiers externes du poignet (base de la loge hypothénar).
Localisateur indispensable.

Critères de réussite Bon dégagement du pisiforme et de l'interligne pisotriquétral.

Intérêt Rhumatologie : recherche d'un pincement de l'interligne pisotriquétral.



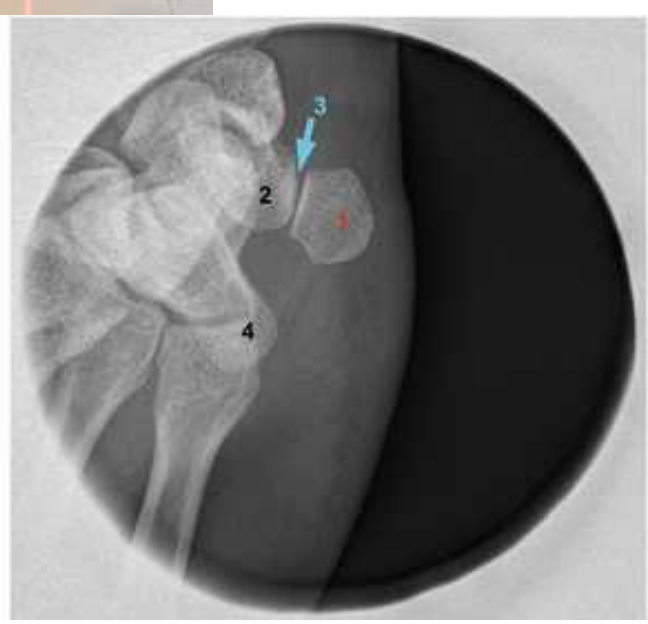

1. Pisiforme. **2.** Triquetrum. **3.** Interligne pisotriquétral. **4.** Hamulus de l'hamatum.

www.lemanip.com

FICHE N°49

Pathologie

Incidences de face et profil : fracture de Goyrand-Smith.

Fracture extraarticulaire de l'extrémité inférieure du radius avec horizontalisation de la glène radiale (incidence de face) et bascule antérieure (incidence de profil).

Incidences de face et profil : fracture de Pouteau-Colles.

Fracture extraarticulaire de l'extrémité inférieure du radius avec horizontalisation de la glène radiale (incidence de face) et bascule postérieure (incidence de profil).

www.lemanip.com

Incidences de face et profil : luxation antérieure du lunatum.

Le lunatum est énucléé vers l'avant ; fracture associée de la base du processus styloïde de l'ulna.

Incidences de face : fracture de l'hamatum et contrôle postopératoire.

Incidence de profil : fracture-avulsion de la face dorsale du triquetrum.

www.lemanip.com

FICHE N°50

Avant-bras Incidence de face

Positionnement

– Assis, membre supérieur en extension.

– Épaule, coude, poignet étant sur la même horizontale, l'avant-bras reposant sur sa face dorsale, légère inclinaison latérale du corps (permettant de mettre le coude de face).

– On peut s'aider d'un sac de sable dans la main, pour stabiliser le poignet.

Rayon directeur Vertical.

Centrage Partie moyenne de l'avant-bras.

Critères de réussite

– Articulations du coude et du poignet (deux rangées des os du carpe) visibles sur le cliché.

– Palette humérale et poignet de face.

Intérêt Traumatologie, orthopédie, rhumatologie.

1. Radius. **2.** Ulna. **3.** Palette humérale. **4.** Carpe.

FICHE N°51

www.lemanip.com

Incidence de profil

Positionnement

- Assis, coude fléchi à 90°.
- L'épaule étant légèrement surélevée par rapport au coude.
- L'avant-bras et la main reposant sur leur bord ulnaire.
- Pouce vers le haut.

Rayon directeur Vertical.

Centrage Partie moyenne de l'avant-bras.

Critères de réussite

- Articulations du coude et du poignet visibles sur le cliché.
- Palette humérale et poignet de profil.

Intérêt Traumatologie, orthopédie, rhumatologie.

1. Radius. **2.** Ulna. **3.** Palette humérale. **4.** Carpe.

FICHE N°52

www.lemanip.com

Coude Incidence de face

Positionnement

- Assis, membre supérieur en extension.
- Épaule, coude, poignet étant sur la même horizontale.
- L'avant-bras reposant sur sa face dorsale.
- Légère inclinaison latérale du corps (le coude apparaît alors de face).
- On peut s'aider d'un sac de sable dans la main, pour stabiliser le poignet.

Rayon directeur Vertical.

Centrage Milieu du pli du coude.

Critères de réussite

- Dégagement des épicondyles latéral et médial.
- Dégagement de l'interligne huméroradial.

Intérêt Traumatologie, orthopédie, rhumatologie.

1. Épicondyle médial. **2.** Épicondyle latéral. **3.** Capitulum. **4.** Tête radiale. **5.** Col du radius. **6.** Tubérosité radiale. **7.** Olécrâne. **8.** Processus coronoïde.

www.lemanip.com

FICHE N°53

Incidence de face « ratée »

Positionnement

- Assis, main en supination.
- Coude semi-fléchi (attitude antalgique).
- L'olécrâne au contact avec le détecteur.

Rayon directeur Vertical.

Centrage Milieu du pli du coude.

Critères de réussite Bonne analyse de la fossette radiale.

Intérêt Traumatologie : recherche d'une fracture de la tête radiale (fossette radiale) chez un patient limité en extension.

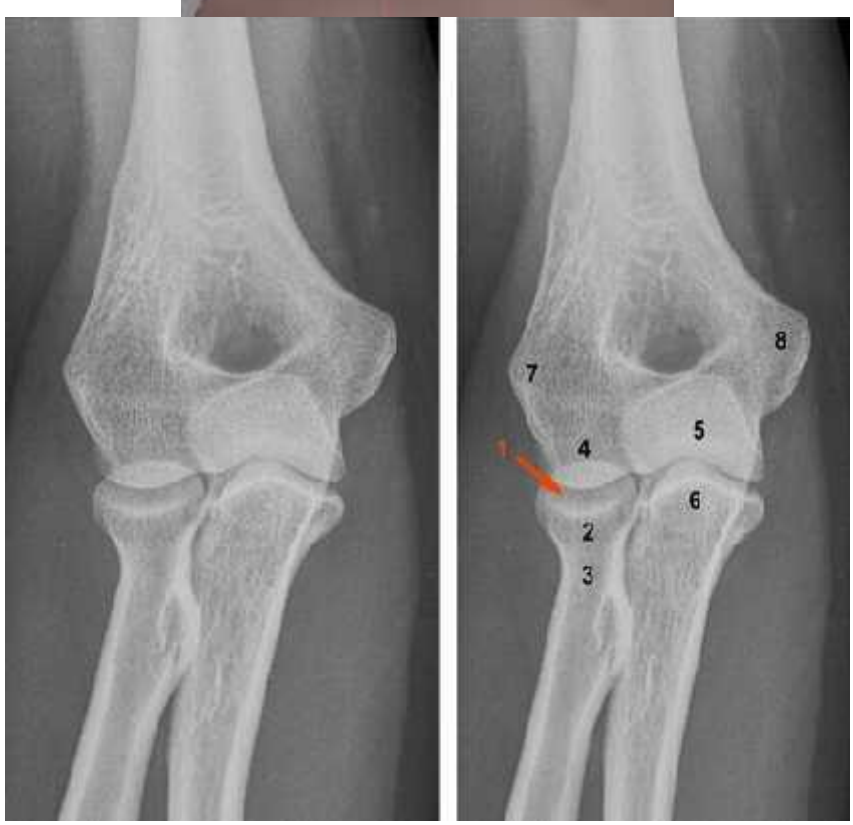

1. Fossette radiale. **2.** Tête radiale. **3.** Col du radius. **4.** Capitulum. **5.** Trochlée. **6.** Processus coronoïde. **7.** Épicondyle latéral. **8.** Épicondyle médial.

www.lemanip.com

FICHE N°54

Incidence perpendiculaire à l'extrémité inférieure du bras

Positionnement

- Assis.
- Le bras au contact avec le détecteur.
- Coude fléchi à environ 45° (selon les possibilités du patient).
- La main est en supination.
- Légère inclinaison latérale du corps pour mettre la palette humérale de face.

Rayon directeur Vertical.

Centrage

Pli de flexion du coude.

Remonter le potter pour bien avoir la palette humérale de face.

Critères de réussite Bonne visualisation de la palette humérale de face.

Intérêt Traumatologie à la phase aiguë ou lors des contrôles après ostéosynthèse de la palette humérale chez un patient limité en extension.

1. Épicondyle latéral. **2.** Capitulum. **3.** Zone capitulotrochléenne. **4.** Trochlée humérale. **5.** Épicondyle médial.

www.lemanip.com

FICHE N°55

Incidence perpendiculaire à l'extrémité supérieure de l'avant-bras

Positionnement

- Assis.
- L'avant-bras au contact avec le détecteur.
- Coude fléchi à environ 45° (selon les possibilités du patient).
- La main est en supination.

Rayon directeur Vertical.

Centrage

Pli de flexion du coude.

Descendre le potter pour avoir l'avant-bras de face.

Critères de réussite

Bonne visualisation de l'extrémité proximale des deux os de l'avant-bras, de face.

Intérêt Traumatologie à la phase aiguë ou lors des contrôles après ostéosynthèse de la partie proxi- male des deux os de l'avant-bras chez un patient limité en extension.

1. Tête radiale. **2.** Col du radius. **3.** Tubérosité radiale. **4.** Processus coronoïde. **5.** Olécrâne.

www.lemanip.com

FICHE N°56

Incidence de profil

Positionnement
- Assis, coude fléchi à environ 90°.
- L'épaule est légèrement au-dessus du coude.
- Coude, poignet étant sur la même horizontale.
- L'avant-bras et la main reposant sur leur bord ulnaire.
- Pouce vers le haut.

Rayon directeur Vertical.
Centrage Épicondyle latéral.
Critères de réussite
- Superposition des épicondyles.
- La cupule radiale empiète sur le processus coronoïde.
- Sommet de l'olécrâne bien dégagé.

Intérêt Traumatologie, orthopédie, rhumatologie.

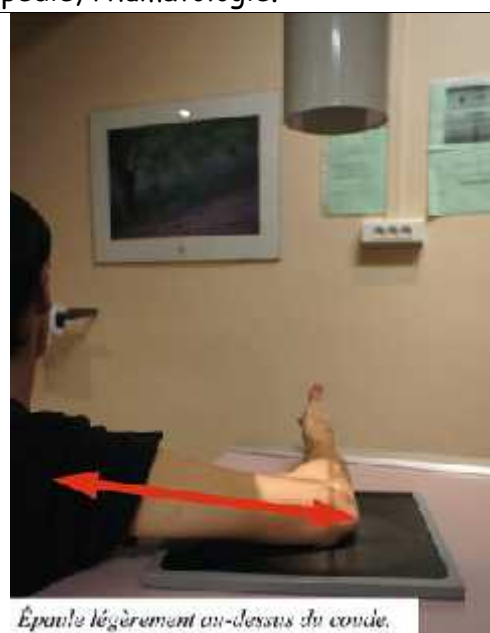

Épaule légèrement au-dessus du coude.

1. Processus coronoïde. **2.** Bec olécrânien. **3.** Olécrâne. **4.** Fond de la fosse olécrânienne. **5.** Fond de la fosse coronoïdienne. **6.** Tête radiale. **7.** Col du radius. **8.** Tubérosité radiale.

Anneau rouge : Trochlée humérale.

www.lemanip.com

Ligne humérale antérieure. Sur un cliché de profil strict, la ligne longeant la corticale antérieure de l'humérus doit croiser le tiers moyen du capitulum.
Un croisement trop antérieur ou postérieur du capitulum doit faire rechercher une fracture supracondylienne (bascule antérieure ou postérieure de la palette humérale).

Ligne capituloradiale. L'axe du radius doit croiser le capitulum et ceci quelle que soit l'incidence. Une absence de croisement doit faire évoquer une luxation du radius.

Lignes graisseuses. Ligne antérieure **(1)** : normalement concave vers l'avant ; si elle apparaît convexe, cela signe un épanchement intraarticulaire. Dans un contexte de traumatisme, une fracture sous-jacente est à rechercher avec précaution.
Ligne postérieure **(2)** et ligne du muscle rond pronateur **(3)** : plus secondaires sur le plan pathologique.

www.lemanip.com

FICHE N°57

Incidence de profil en extension (traumatique)

Positionnement

– Décubitus dorsal, coude en extension.

– Ne pas mettre la main supination maximale (pour avoir les épicondyles parallèles au plan de la table).

– Le coude repose sur des cales.

Rayon directeur Horizontal.

Centrage À mi-hauteur, centré au niveau du pli du coude.

Critères de réussite

– Superposition des épicondyles.

– Cupule radiale empiétant sur le processus coronoïde.

– Sommet de l'olécrâne bien dégagé.

Intérêt Traumatologie.

FICHE N°58

www.lemanip.com

Tête radiale–Incidence en flexion

Positionnement

- Assis, coude fléchi à 90°.
- Épaule, coude, poignet étant sur la même horizontale.
- L'avant-bras et la main reposent sur leur bord ulnaire.
- Pouce vers le haut.

Rayon directeur Incliné de 45° vers l'épaule dans l'axe de l'humérus.

Centrage

Mi-distance entre le pli du coude et l'épicondyle latéral.

Localisateur indispensable.

Critères de réussite Bon dégagement de la tête radiale et du capitulum.

Intérêt Traumatologie.

1. Tête radiale. **2.** Capitulum. **3.** Col du radius. **4.** Olécrâne.

FICHE N°59

www.lemanip.com

Tête radiale–Incidence en extension

Positionnement

- Assis, membre supérieur en extension.
- Épaule, coude, poignet étant sur la même horizontale.
- Légère inclinaison latérale du corps.

Rayon directeur Vertical.

Centrage

Milieu du pli du coude.

Localisateur indispensable.

Critères de réussite Bon dégagement de la tête radiale et du capitulum.

Intérêt Traumatologie.

1. Capitulum. **2.** Tête radiale. **3.** Col du radius.

FICHE N°60

www.lemanip.com

Processus coronoïde–Incidence en flexion

Positionnement

- Assis, coude fléchi à 90°.
- Épaule, coude, poignet étant sur la même horizontale.
- L'avant-bras et la main reposent sur leur bord ulnaire.
- Pouce vers le haut.

Rayon directeur Incliné de 45° vers l'extrémité distale du bras dans l'axe de l'humérus.

Centrage

Mi-distance entre le pli du coude et l'épicondyle latéral.

Localisateur indispensable.

Critères de réussite Bon dégagement du processus coronoïde et de la trochlée humérale.

Intérêt Traumatologie.

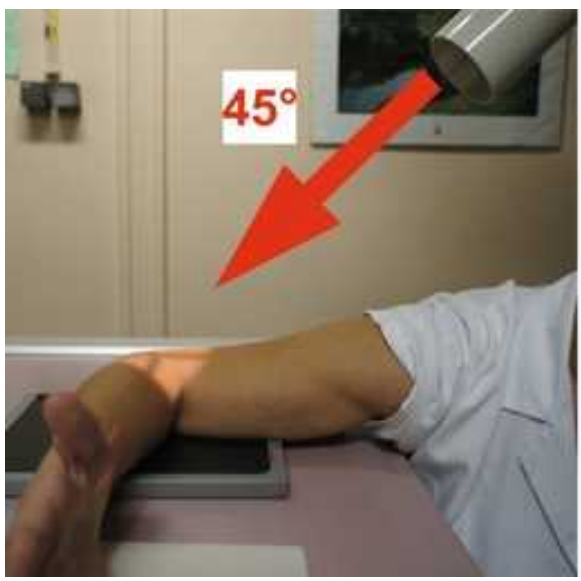

1. Processus coronoïde. **2.** Trochlée humérale.

FICHE N°61

www.lemanip.com

Processus coronoïde–Incidence en extension

Positionnement

- Assis, membre supérieur en extension.
- Épaule, coude, poignet étant sur la même horizontale.
- Main en pronation.
- Coude en oblique médiale de 45° (légère inclinaison latérale du tronc).

Rayon directeur Vertical.

Centrage

Milieu du pli du coude.

Localisateur indispensable.

Critères de réussite Bon dégagement du processus coronoïde et de la trochlée humérale.

Intérêt Traumatologie.

1. Trochlée. **2.** Processus coronoïde.

www.lemanip.com

FICHE N°62

Incidence de la palette humerale–bras contre le détecteur

Positionnement

– Assis, coude fléchi au maximum.

– La face dorsale du bras repose sur le détecteur.

Rayon directeur Incliné de 30°.

Centrage

Ligne médiane, passant par les épicondyles.

Localisateur indispensable.

Critères de réussite

– Bon dégagement des interlignes huméroradial et huméro-ulnaire.

– Bon dégagement des épicondyles latéral et médial.

Intérêt

Traumatologie à la phase aiguë ou lors des contrôles après ostéosynthèse de la palette humérale.

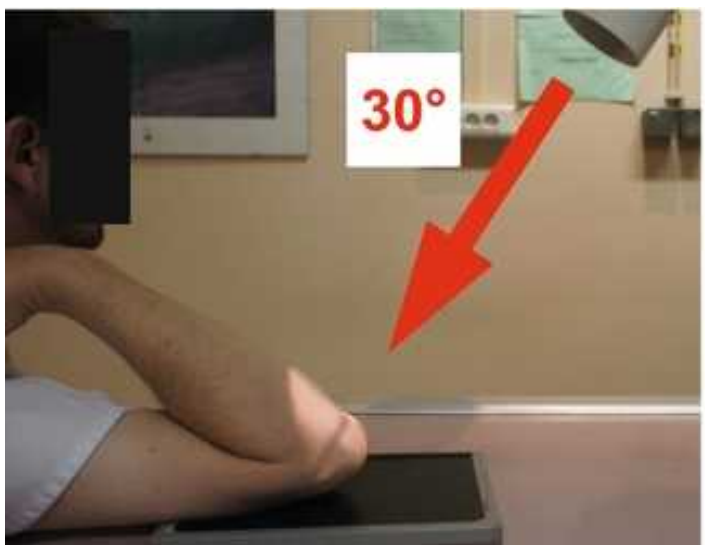

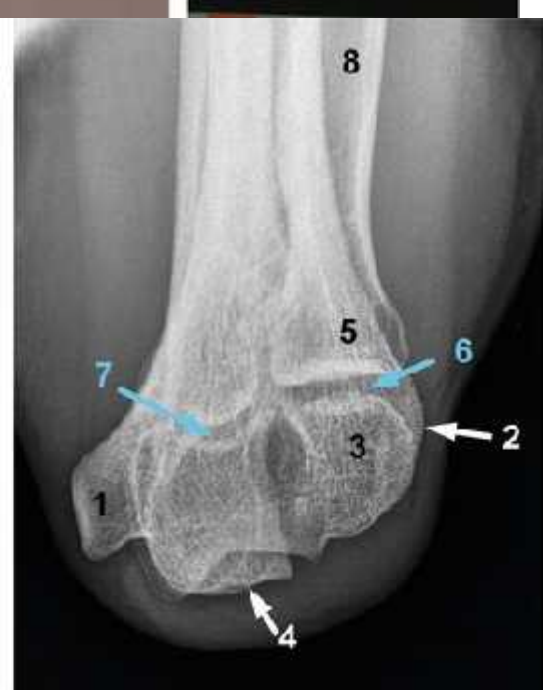

1. Épicondyle médial. **2.** Épicondyle latéral. **3.** Capitulum. **4.** Bec olécrânien. **5.** Tête radiale. **6.** Interligne huméroradial. **7.** Interligne huméro-ulnaire. **8.** Radius.

Gratuittement

www.lemanip.com

Radiologie et imagerie medicale

Livres,memoires,rapport de stage,courses,radiologie conventionnelle,Scanner,TDM,IRM,Scintigraphie, Medecine nucleaire,Radiotherapie,Radiologie Interventionnelle,Oncologie,Clichees,Cas interpretes,exposes,medecine

https://www.lemanip.com/

www.lemanip.com

www.lemanip.com

FICHE N°63

Incidence de la palette humérale–Avant-bras contre le détecteur

Positionnement

- Assis, le dos du patient au contact avec le bord de la table.
- Coude fléchi au maximum.
- La face dorsale de l'avant-bras repose sur le détecteur.
- La main est en supination.

Rayon directeur Vertical.

Centrage

3 à 4 cm au-dessus de la pointe de l'olécrâne.

Localisateur indispensable.

Critères de réussite

- Bon dégagement des interlignes huméroradial et huméro-ulnaire.
- Bon dégagement des épicondyles latéral et médial.

Intérêt

Traumatologie à la phase aiguë ou lors des contrôles après ostéosynthèse de la palette humérale.

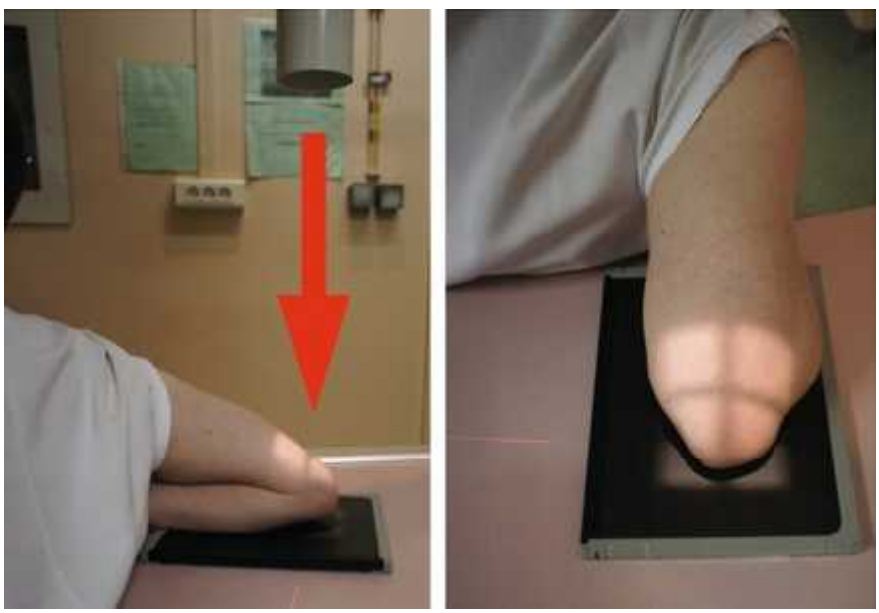

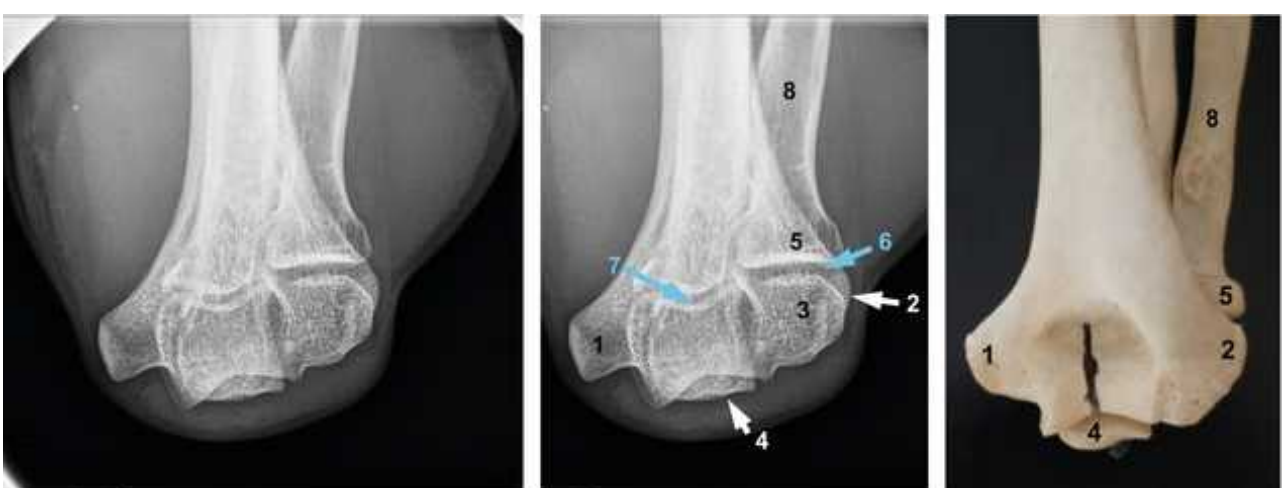

1. Épicondyle médial. **2.** Épicondyle latéral. **3.** Capitulum. **4.** Bec olécrânien. **5.** Tête radiale. **6.** Interligne huméroradial. **7.** Interligne huméro-ulnaire. **8.** Radius.

FICHE N°64

www.lemanip.com

Incidence de l'olécrâne–Bras contre le détecteur

Positionnement

– Assis, coude fléchi au maximum.

– La face dorsale du bras repose sur le détecteur.

Rayon directeur Vertical.

Centrage

Pointe de l'olécrâne.

Localisateur indispensable.

Critères de réussite Bon dégagement de l'olécrâne.

Intérêt Traumatologie à la phase aiguë ou lors des contrôles après ostéosynthèse de l'olécrâne.

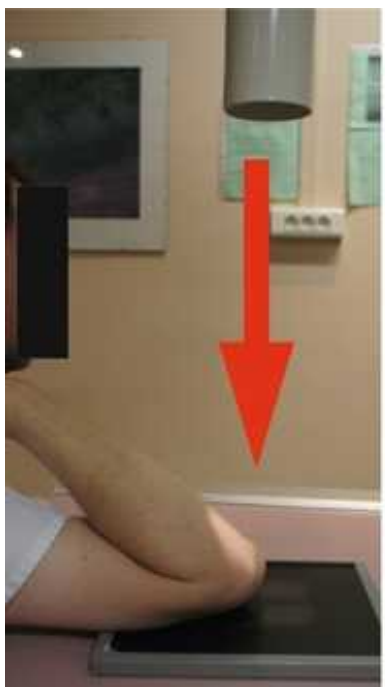

1. Olécrâne. **2.** Épicondyle médial. **3.** Épicondyle latéral. **4.** Radius.

www.lemanip.com

FICHE N°65

Incidence de l'olécrâne–Avant-bras contre le détecteur

Positionnement

- Assis, coude fléchi au maximum.
- La face dorsale de l'avant-bras repose sur le détecteur.
- La main en supination.

Rayon directeur Incliné de 30° vers l'olécrâne.

Centrage

Rayon directeur émergeant au niveau des épicondyles.

Localisateur indispensable.

Critères de réussite Bon dégagement de l'olécrâne.

Intérêt Traumatologie à la phase aiguë ou lors des contrôles après ostéosynthèse de l'olécrâne.

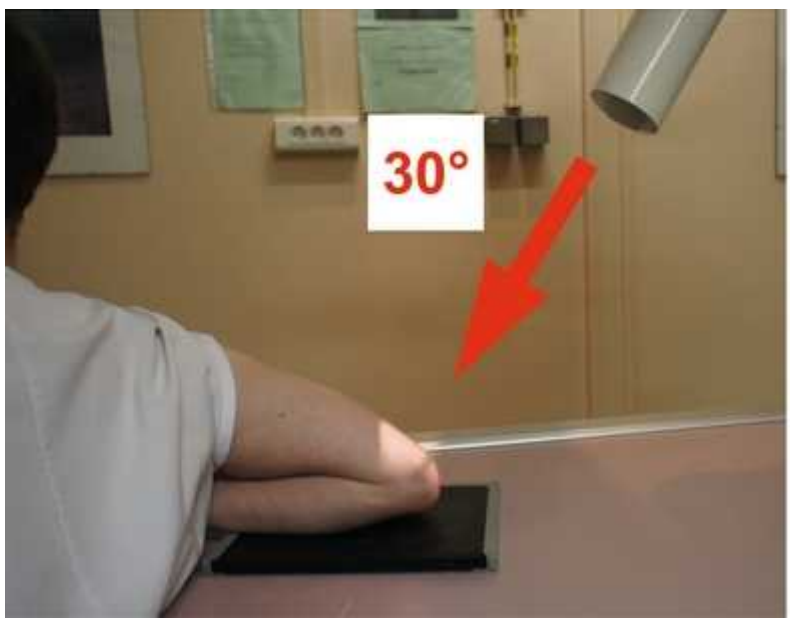

1. Olécrâne. **2.** Épicondyle médial. **3.** Épicondyle latéral. **4.** Radius.

www.lemanip.com

FICHE N°66

Pathologie

Incidence du processus coronoïde en flexion : fracture du processus coronoïde.

Incidence du processus coronoïde en flexion : fracture du processus coronoïde.

www.lemanip.com

Incidence de face ratée (incidence de face stricte non réalisable) : fracture de la tête radiale.

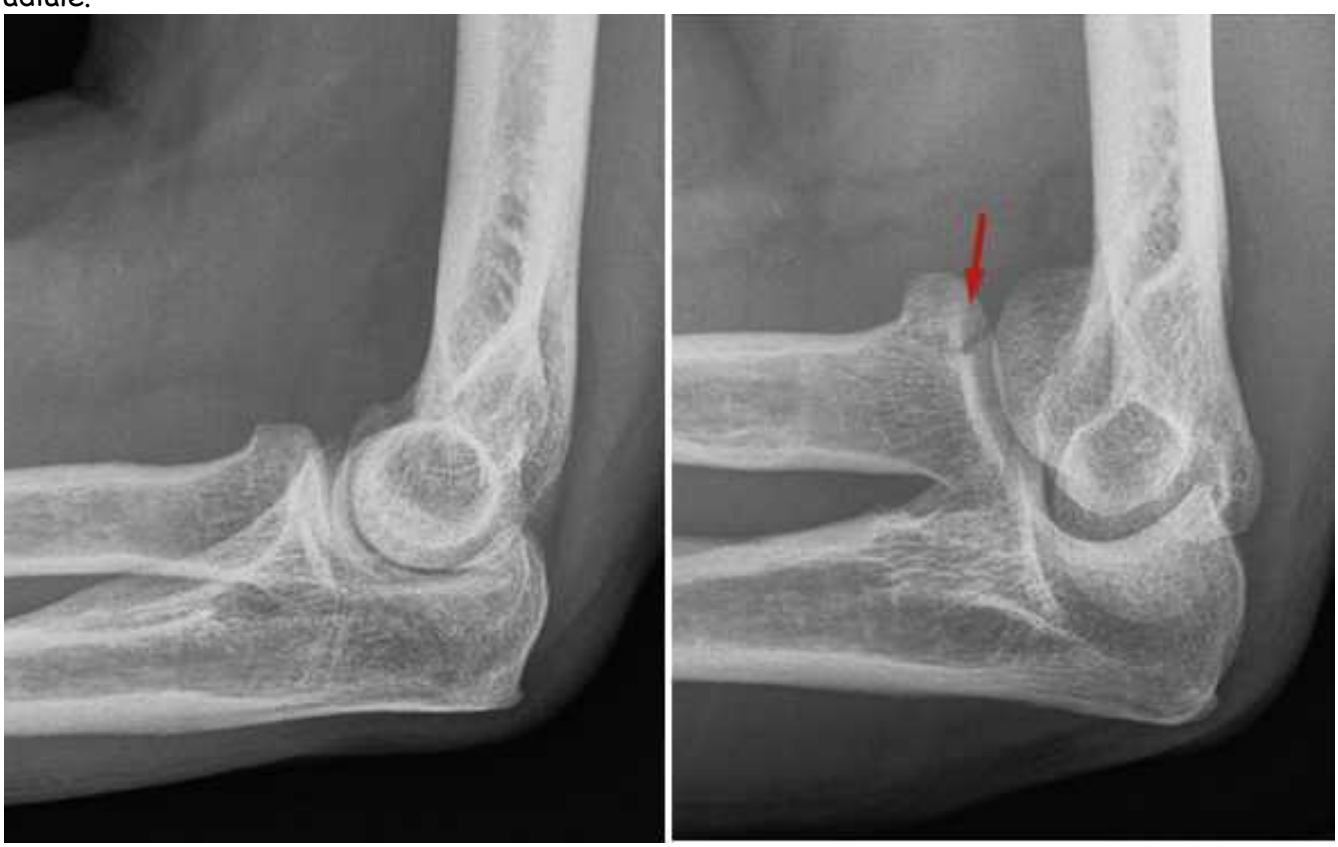

Incidence de coude de profil et incidence de tête radiale en flexion : fracture de la tête radiale. La fracture de la tête radiale est visible uniquement sur l'incidence de tête radiale.

FICHE N°67

Humérus Incidence de face

www.lemanip.com

Positionnement

- Debout, dos plaque, en légère oblique postérieure du côté à radiographier.
- Membre supérieur en extension et légère abduction.
- Main en supination.
- Les épicondyles sont parallèles au détecteur (palette humérale de face).

Rayon directeur Horizontal.

Centrage Milieu du bras.

Critères de réussite

- Humérus en entier avec les articulations sus-jacente et sous-jacente visibles : épaule et coude.
- Bonne visualisation du tubercule majeur.
- Palette humérale de face.

Intérêt Traumatologie, orthopédie, rhumatologie.

1. Tête humérale. **2.** Col chirurgical. **3.** Diaphyse humérale. **4.** Épicondyle médial. **5.** Épicondyle latéral. **6.** Tubercule majeur. **7.** Interligne huméro-ulnaire. **8.** Interligne huméroradial.

FICHE N°68

Incidence de profil

www.lemanip.com

Positionnement

- Debout, en légère oblique antérieure du côté à radiographier, avant-bras fléchi à 90°.
- La main reposant sur le ventre.
- Bras en légère abduction, pour dégager l'humérus du tronc.

Rayon directeur Horizontal.

Centrage Milieu du bras.

Critères de réussite

- Humérus en entier avec les articulations sus-jacente et sous-jacente visibles : épaule et coude.
- Palette humérale de profil.

Intérêt Traumatologie, orthopédie, rhumatologie.

1. Tête humérale. **2.** Col chirurgical. **3.** Diaphyse humérale. **4.** Palette humérale.

FICHE N°69

Incidence de face « ratée » (débrouillage)

www.lemanip.com

Positionnement

– Debout ou en décubitus dorsal, en légère oblique postérieure du côté à radiographier.

– La main reposant sur le ventre.

Rayon directeur Horizontal.

Centrage Milieu du bras.

Critères de réussite

Humérus en entier avec les articulations sus-jacente et sous-jacente visibles : épaule et coude.

Intérêt Traumatologie : recherche d'une fracture de la diaphyse humérale ; cliché complété par un cliché transthoracique huméral.

Fracture spiroïde de l'humérus.

Translation médiale modérée du foyer distal ; axe longitudinal conservé.

FICHE N°70

Incidence transthoracique (débrouillage)

www.lemanip.com

Positionnement

– Debout ou assis, le bras controlatéral est placé au-dessus de la tête.
– L'épaule homolatérale est abaissée en inclinant le tronc.
– En respiration spontanée pour effacer les côtes.

Rayon directeur Horizontal.

Centrage Le rayon directeur doit émerger sur le milieu du bras.

Critères de réussite

Humérus en entier avec les articulations sus-jacente et sous-jacente visibles : épaule et coude.

Intérêt Traumatologie : cette incidence permet une vue de profil strict de l'humérus lors d'une fracture du tiers moyen de la diaphyse humérale et évalue les déplacements et l'angulation sagittale du foyer fracturaire.

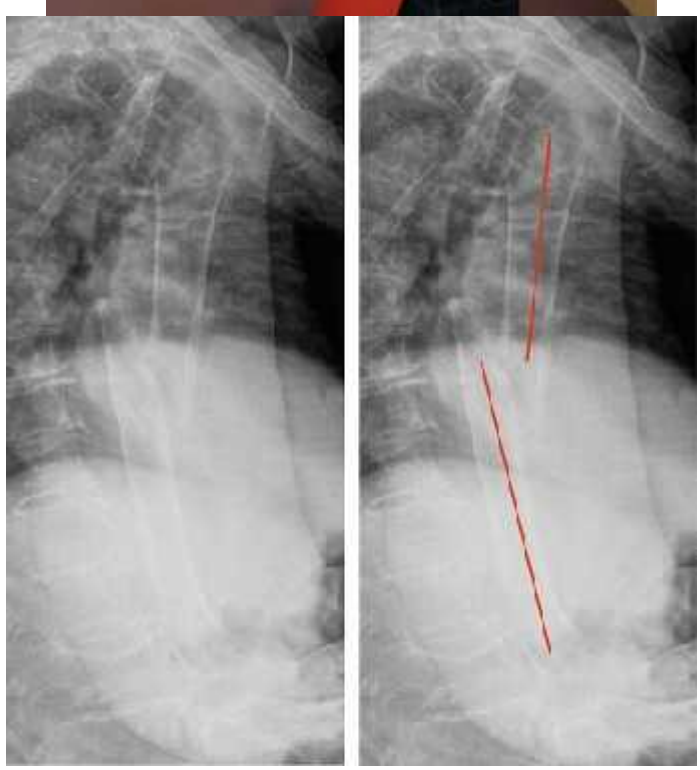

Fracture spiroïde de l'humérus. Angulation postérieure.

www.lemanip.com

FICHE N°71

Extrémité supérieure–Incidence transthoracique

Positionnement

- Assis, de profil, épaule à radiographier contre le détecteur.
- Inclinaison du tronc du côté homolatéral.
- Membre supérieur controlatéral en abduction maximale, reposant sur la tête.
- En respiration spontanée pour effacer les côtes.

Rayon directeur Horizontal.

Centrage Rayon directeur émergeant au niveau de la tête humérale à radiographier.

Critères de réussite

- Bonne visualisation de l'extrémité supérieure de l'humérus sur le cliché.
- Sternum et rachis thoracique de profil.

Intérêt Traumatologie : vue orthogonale lors d'une fracture de l'extrémité supérieure de l'humérus (bascule antérieure ou postérieure de la tête humérale).

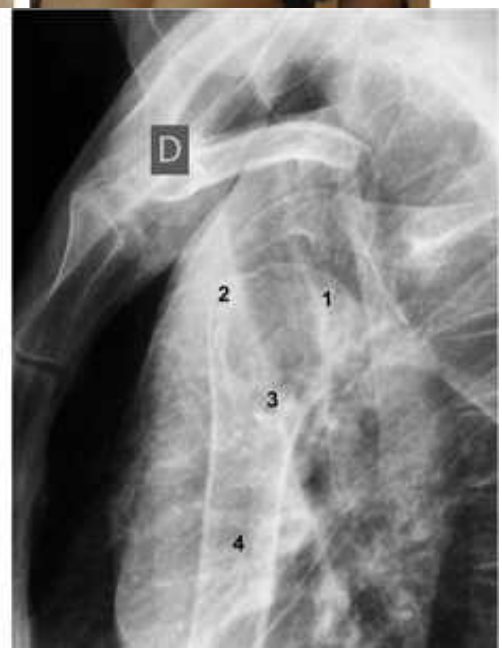

1. Tête humérale. **2.** Tubercule majeur. **3.** Col chirurgical. **4.** Diaphyse humérale.

FICHE N°72

Extrémité supérieure–Incidence transthoracique en décubitus dorsal

www.lemanip.com

Positionnement

– Décubitus dorsal, l'axe du corps est légèrement oblique par rapport au détecteur.
– Le côté étudié est placé contre le détecteur.
– La main est placée sur le ventre.
– Membre supérieur controlatéral en abduction maximale reposant sur la tête : pour dégager l'épaule controlatérale.
– En respiration spontanée pour effacer les côtes.

Rayon directeur Horizontal.

Centrage Rayon directeur émergeant au niveau de la tête humérale à radiographier.

Critères de réussite

Bonne analyse du col chirurgical et de la partie haute de la diaphyse humérale.

Intér êt Traumatologie : vue orthogonale lors d'une fracture de l'extrémité supérieure de l'humérus (bascule antérieure ou postérieure de la tête humérale).

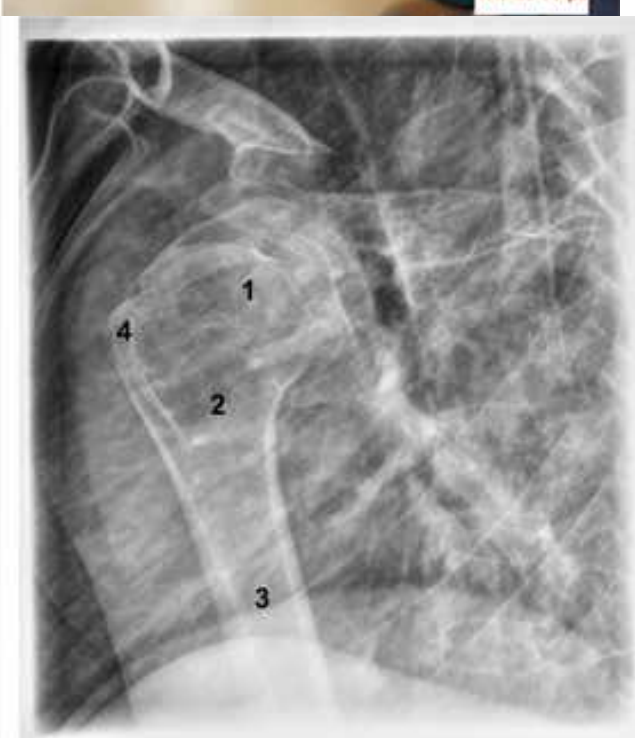

1. Tête humérale. **2.** Col chirurgical. **3.** Partie haute de la diaphyse humérale. **4.** Tubercule majeur.

www.lemanip.com

FICHE N°73

ÉPAULE Incidence de face–Rotation indifférente

Positionnement

- Debout ou assis.
- En oblique postérieure du côté à radiographier de 35° à 45°.
- Coude fléchi à 90°.
- Main en supination (pour bien visualiser l'absence de rotation).
- En apnée.

Rayon directeur Inclinaison craniopodale de 20° à 25°.

Centrage

Fossette sous-acromiale.

Localisateur avec filtre indispensable.

Critères de réussite

- Le sillon intertuberculaire se projette en région paramédiane latérale.
- Bon dégagement des interlignes gléno-huméral et acromio-huméral.
- Superposition de la clavicule et de l'acromion.
- Superposition des bords antérieur et postérieur de la glène.

Intérêt Traumatologie, orthopédie, rhumatologie.

1. Facette supérieure du tubercule majeur (sus-épineux). **2.** Sillon intertuberculaire. **3.** Tubercule mineur. **4.** Col anatomique. **5.** Col chirurgical. **6.** Processus coracoïde. **7.** Clavicule. **8.** Espace acromio-huméral. **9.** Interligne gléno-huméral. **10.** Interligne acromioclaviculaire. **Ligne** : cintre gléno-huméral.

www.lemanip.com

FICHE N°74

Incidence de face–Rotation interne

Positionnement

– Debout ou assis.
– En oblique postérieure du côté à radiographier de 35° à 45°.
– Membre supérieur le long du corps en rotation interne (il faut voir le mouvement également au niveau de l'humérus).
– En apnée.

Rayon directeur Inclinaison craniopodale de 20°à 25°.

Centrage

Fossette sous-acromiale.
Localisateur avec filtre indispensable.

Critères de réussite

– Le tubercule mineur se projette en dedans.
– Le sillon intertuberculaire se projette en dedans.
– Le col anatomique est horizontalisé.
– Bon dégagement des interlignes gléno-huméral et acromio-huméral.
– Superposition de la clavicule et de l'acromion.
– Superposition des bords antérieur et postérieur de la glène.

Intérêt Rhumatologie.

1. Facette moyenne du tubercule majeur (infra-épineux). **2.** Facette postérieure du tubercule majeur (petit rond). **3.** Tubercule mineur. **4.** Col anatomique (horizontalisé).

FICHE N°75

www.lemanip.com

Incidence de face–Rotation externe

Positionnement

- Debout ou assis.
- En oblique postérieure du côté à radiographier de 35° à 45°.
- Coude fléchi à 90°.
- Main en supination.
- Le patient effectue une rotation de 90° avec le membre supérieur (bord radial de l'avant-bras contre le détecteur).
- En apnée.

Rayon directeur Inclinaison craniopodale de 20° à 25°.

Centrage

Fossette sous-acromiale.

Localisateur avec filtre indispensable.

Critères de réussite

- Le tubercule mineur se projette en dehors.
- Le sillon intertuberculaire se projette en dehors.
- Bon dégagement des interlignes gléno-huméral et acromio-huméral.
- Superposition de la clavicule et de l'acromion.
- Superposition des bords antérieur et postérieur de la glène.

Intérêt Rhumatologie.

1. Facette supérieure du tubercule majeur (sus-épineux).
2. Sillon intertuberculaire. **3.** Tubercule mineur (subscapulaire).

FICHE N°76

www.lemanip.com

Incidence de face stricte en décubitus dorsal

Positionnement

- Décubitus dorsal, membre supérieur le long du corps.
- Paume de la main contre la face externe de la cuisse.
- En apnée.

Rayon directeur Vertical.

Centrage

Fossette sous-acromiale.

Localisateur avec filtre indispensable.

Critères de réussite

- Visualisation de l'ensemble des structures osseuses de l'épaule.
- Bonne analyse de l'articulation acromioclaviculaire et de l'épine de la scapula.
- Non-dégagement de l'interligne gléno-huméral.

Intérêt Traumatologie.

1. Tête humérale. **2.** Tubercule majeur. **3.** Col chirurgical. **4.** Glène de la scapula. **5.** Col de la scapula. **6.** Processus coracoïde. **7.** Acromion. **8.** Extrémité acromiale de la clavicule.

www.lemanip.com

FICHE N°77

Incidence de face dynamique

Positionnement

- Debout en oblique postérieure de 25° à 35°.
- Le membre supérieur est placé le long du corps.
- La paume de la main regarde en avant.
- On réalise une abduction forcée d'environ 20° (l'avant-bras étant contre un point fixe).
- En apnée.

Rayon directeur Inclinaison craniopodale de 25° à 35°.

Centrage

Fossette sous-acromiale.

Localisateur avec filtre indispensable.

Critères de réussite Dégagement de l'espace sous-acromial.

Intér êt Recherche d'un pincement de l'espace acromio-huméral (contact acromion-tubercule majeur) ou d'un pincement focal de l'articulation gléno-humérale.

Abduction 20°.

1. Espace sous-acromial. **2.** Articulation gléno-humérale. **3.** Tubercule majeur. **4.** Acromion.

www.lemanip.com

FICHE N°78

Incidence de face 45-45 (Garth)

Positionnement

- Assis en oblique postérieure de 45°, coude fléchi.
- La paume de la main repose sur l'épaulecontrolatérale.
- En apnée.

Rayon directeur Inclinaison craniopodale de 45°.

Centrage

Fossette sous-acromiale.

Localisateur avec filtre indispensable.

Critères de réussite

- Dégagement de l'interligne gléno-huméral.
- Tête humérale en légère rotation interne.
- Coracoïde se projetant au tiers inférieur de la glène.

Intérêt Recherche d'une fracture du rebord antéroinférieur de la glène et/ou d'une encoche de Malgaigne (versant postérosupérieur de la tête humérale).

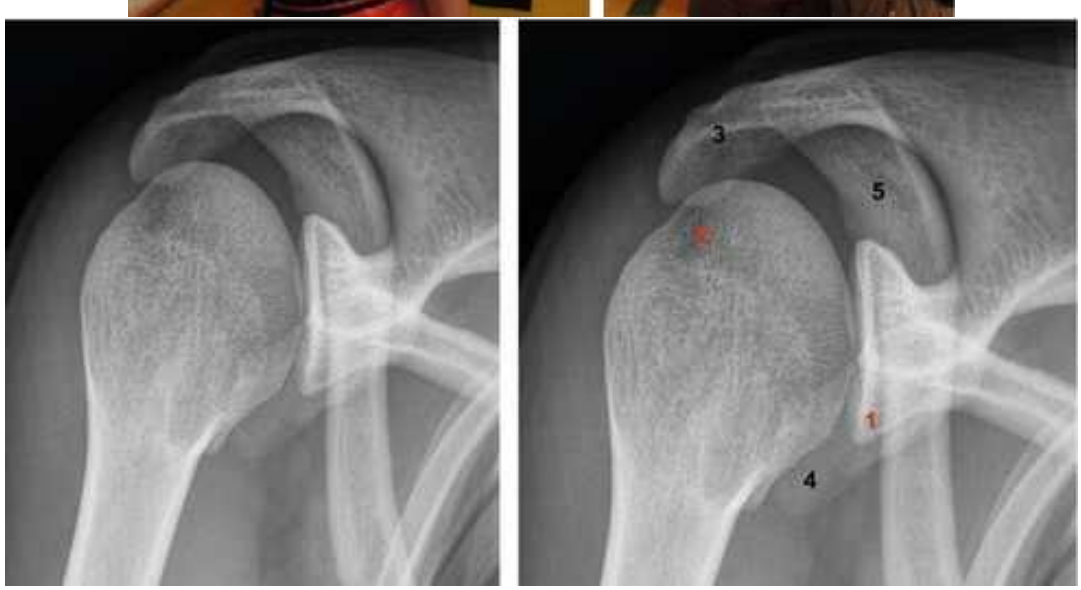

1. Bord antéro-inférieur de la glène. **2.** Versant postérosupérieur de la tête humérale. **3.** Acromion. **4.** Processus coracoïde. **5.** Clavicule.

www.lemanip.com

FICHE N°79

Faux profil

Positionnement
- Debout ou assis.
- Dos contre le détecteur.
- Bras relevé.
- La paume de la main est placée derrière la tête.
- En apnée.

Rayon directeur Horizontal.
Centrage 5 cm sous l'articulation acromioclaviculaire.
Critères de réussite Articulations gléno-humérale et acromioclaviculaire bien visibles.
Intérêt Étude du col de la scapula, du processus coracoïde, de l'acromion et de l'articulation acromioclaviculaire.

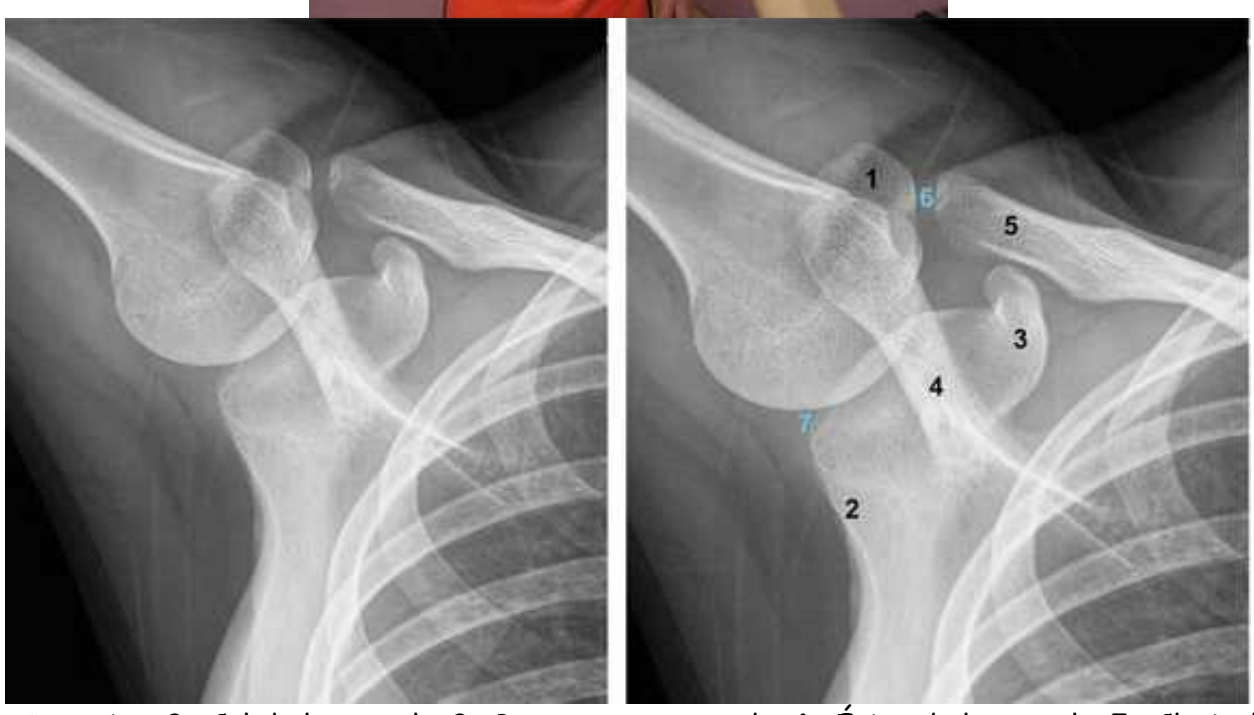

1. Acromion. **2.** Col de la scapula. **3.** Processus coracoïde. **4.** Épine de la scapula. **5.** Clavicule. **6.** Articulation acromioclaviculaire. **7.** Articulation gléno-humérale.

www.lemanip.com

FICHE N°80

Incidence de profil–Bloom-Obata (traumatologie)

Positionnement

- Assis.
- En légère hyperlordose et légère oblique postérieure du côté à radiographier (pour enfiler l'interligne gléno-humérale).
- Coude au corps.
- Main sur l'abdomen.
- Tête tournée du côté opposé.
- En apnée.

Rayon directeur Vertical ou incliné de 5° à 10° (si inclinaison du potter de 5° à 10°).

Centrage Pointe de l'acromion.

Critères de réussite Bonne visualisation de la tête humérale et de la cavité glénoïde.

Intérêt Traumatologie : recherche d'une luxation antérieure ou postérieure ou cliché de contrôle post-réduction.

Légère oblique postérieure.

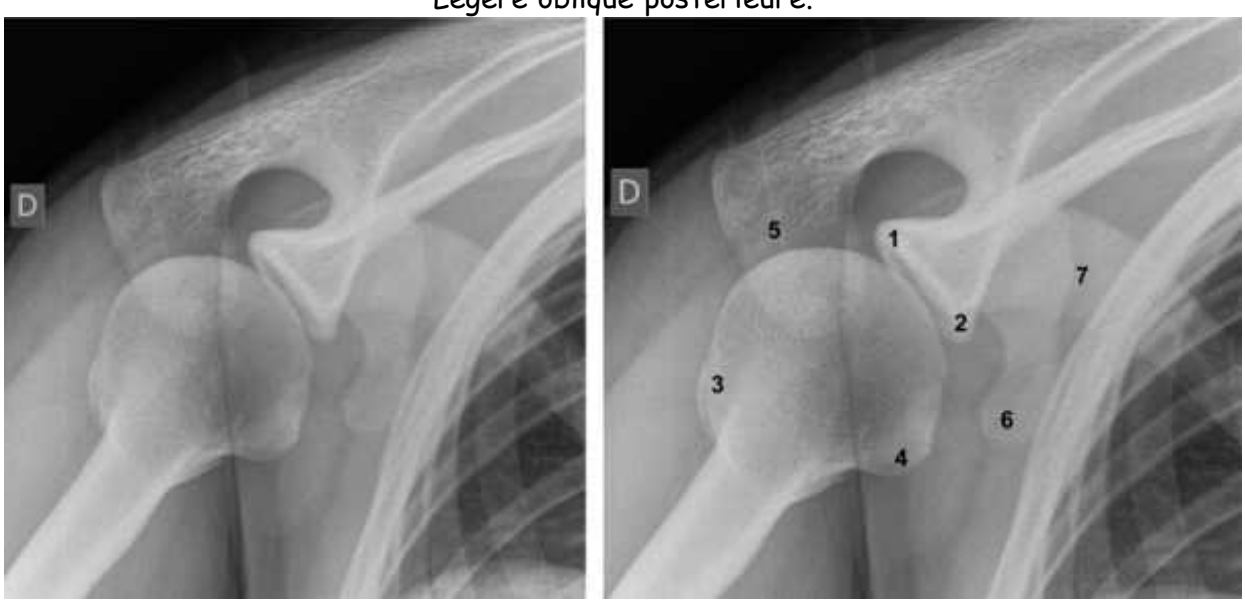

1. Rebord glénoïdien postérieur. **2.** Rebord glénoïdien antérieur. **3.** Tubercule majeur. **4.** Tubercule mineur. **5.** Acromion. **6.** Processus coracoïde. **7.** Clavicule.

www.lemanip.com

FICHE N°81

Incidence de profil–Bloom-Obata en décubitus latéral (traumatologie)

Positionnement

– Décubitus latéral.

– La main du côté traumatisé est placée sur le ventre.

– La cassette est maintenue par le patient contre la partie antérosupérieure du moignon de l'épaule.

– En apnée.

Rayon directeur Perpendiculaire au détecteur.

Centrage Ligne postérieure du creux axillaire, sous le moignon de l'épaule.

Critères de réussite Bonne visualisation de la tête humérale et de la cavité glénoïde.

Intérêt Traumatologie : recherche d'une luxation antérieure ou postérieure ou cliché de contrôle post-réduction.

1. Rebord glénoïdien postérieur. **2.** Rebord glénoïdien antérieur. **3.** Tubercule majeur. **4.** Tubercule mineur. **5.** Acromion. **6.** Processus coracoïde. **7.** Clavicule.

www.lemanip.com

FICHE N°82

Incidence de profil–Bloom-Obata au lit (débrouillage)

Positionnement

– Position semi-assise en appui postérieur sur un coussin en coin.
– Le tronc est légèrement incliné vers le côté concerné.
– Coude fléchi.
– La main sur l'abdomen.
– La cassette repose sur le lit ou le brancard, légèrement inclinée (pour être approximativement perpendiculaire au rayon directeur), bloquée par les fesses du patient.
– En apnée.

Rayon directeur Vertical ou incliné de 5° à 10°.

Centrage Un peu en dedans de la pointe de l'acromion.

Critères de réussite Bonne visualisation de la tête humérale et de la cavité glénoïde.

Intérêt Traumatologie : recherche d'une luxation antérieure ou postérieure ou cliché de contrôle post-réduction.

1. Rebord glénoïdien postérieur. **2.** Rebord glénoïdien antérieur. **3.** Tubercule majeur. **4.** Tubercule mineur. **5.** Acromion. **6.** Processus coracoïde. **7.** Clavicule.

www.lemanip.com

FICHE N°83

Incidence de profil–Axillaire

Positionnement

- Patient contre le potter, épaule en abduction.
- La tête est tournée du côté controlatéral et le potter est incliné de 10°.
- Le patient doit avoir le dos droit.
- En apnée.

Rayon directeur Incliné de 10° vers le coude.

Centrage

5 cm en dedans de l'acromion.

Localisateur indispensable.

Critères de réussite

- Dégagement de l'interligne gléno-huméral.
- Articulation acromioclaviculaire vue de face se projetant sur la tête humérale.
- Bonne analyse de l'acromion et du processus coracoïde.

Intérêt Rhumatologie : recherche de calcifications au sein des tendons infra-épineux ou subscapulaire ou recherche d'érosions.

Dos droit.

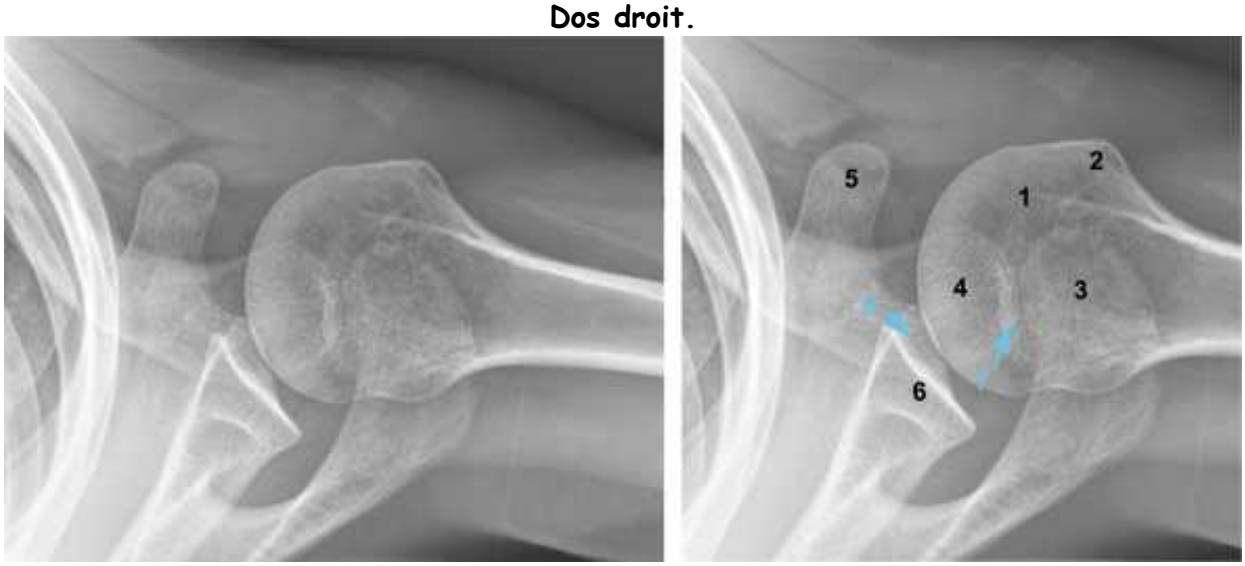

1. Tête humérale. **2.** Tubercule mineur. **3.** Acromion. **4.** Extrémité acromiale de la clavicule. **5.** Processus coracoïde. **6.** Glène humérale. **7.** Interligne acromioclaviculaire. **8.** Interligne gléno-huméral.

www.lemanip.com

FICHE N°84

Incidence de profil–Axillaire en décubitus dorsal

Positionnement

- Décubitus dorsal.
- Membre supérieur en abduction de 90° reposant sur une table.
- La tête est tournée du côté controlatéral.
- En apnée.

Rayon directeur Horizontal, légèrement oblique par rapport à l'axe du corps.

Centrage

Mi-hauteur du creux axillaire.

Localisateur indispensable. La cassette est maintenue verticale contre la partie supérieure de l'épaule.

Critères de réussite L'épine de la scapula se projette en arrière de l'interligne gléno-huméral.

Intérêt Traumatologie.

1. Tête humérale. **2.** Tubercule mineur. **3.** Tubercule majeur. **4.** Glène humérale. **5.** Épine de la scapula. **6.** Acromion. **7.** Interligne gléno-huméral.

www.lemanip.com

FICHE N°85

Incidence de profil–Bernageau

L'incidence selon Bernageau est le profil glénoïdien de référence.

Positionnement

- Debout, en oblique antérieure d'environ 45°.
- Bras en abduction de 180°.
- Coude fléchi.
- La main reposant sur la tête.
- En apnée.

Rayon directeur Inclinaison craniopodale d'environ 25°.

Centrage

Moignon de l'épaule.

Incidence à finaliser sous scopie.

Critères de réussite

- Dégagement du rebord glénoïdien antéroinférieur qui se projette en avant du rebord antérosupérieur.
- Signe de la « casquette ».

Intérêt Recherche d'une fracture du rebord antéroinférieur de la glène.

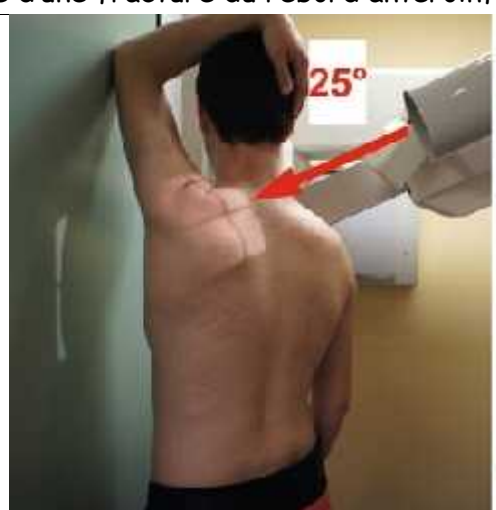

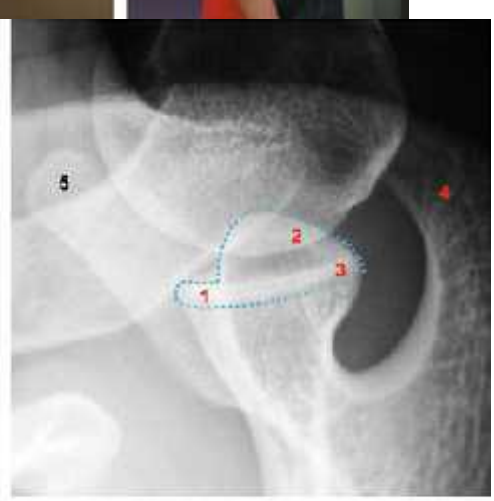

1. Bord antéroinférieur de la glène. **2.** Bord antérosupérieur de la glène. **3.** Bord postérieur de la glène. **4.** Acromion. **5.** Processus coracoïde. **Pointillés** : Signe de la « casquette ».

www.lemanip.com

FICHE N°86

Pathologie

Incidence de face et incidence de Bloom-Obata : luxation gléno-humérale antérieure.

Incidence de face et incidence de Bloom-Obata : luxation gléno-humérale postérieure.

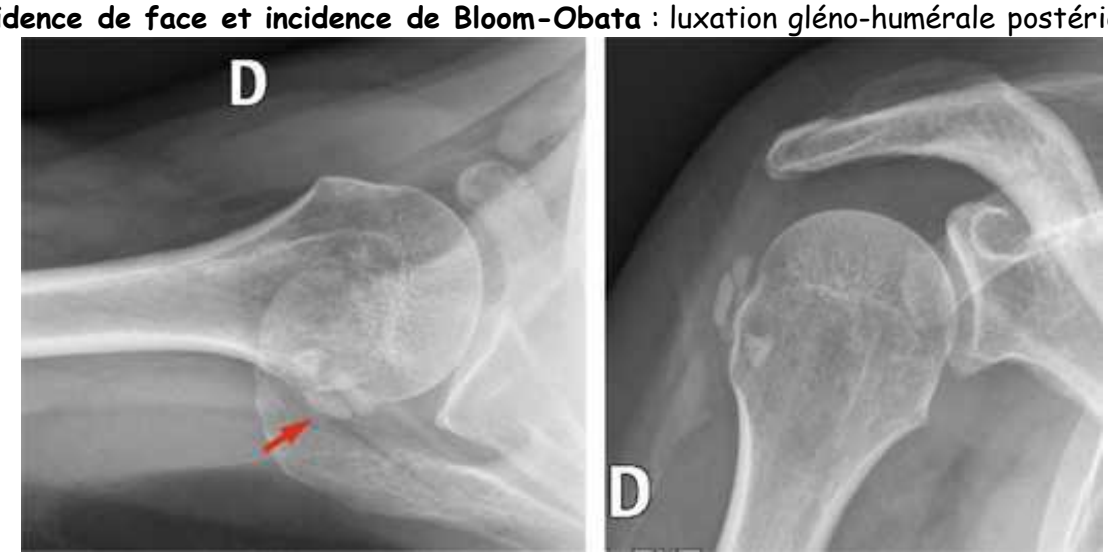

Incidence de profil axillaire et face en rotation médiale : tendinopathie calcifiante de l'infra-épineux.

Gratuittement

www.lemanip.com

Radiologie et imagerie medicale

Livres,memoires,rapport de stage,courses,radiologie conventionnelle,Scanner,TDM,IRM,Scintigraphie, Medecine nucleaire,Radiotherapie,Radiologie Interventionnelle,Oncologie,Clichees,Cas interpretes,exposes,medecine

https://www.lemanip.com/

www.lemanip.com

www.lemanip.com

Incidence de profil axillaire : tendinopathie calcifiante du subscapulaire.

Incidence de face en rotation neutre : tendinopathie calcifiante du supra-épineux.

Incidence de face en rotation neutre. Opacités de tonalité calcique, à limites floues, dans la bourse sous-acromio-deltoïdienne, liées à une migration de calcifications depuis un des tendons de la coiffe des rotateurs, responsables d'une crise hyperalgique.

www.lemanip.com

Incidence de Garth et épaule de face en rotation neutre : fracture antéroinférieure de la glène. Bon dégagement de la fracture sur l'incidence de Garth.

Incidence de Garth : fracture antéroinférieure de la glène.
Bonne analyse, à la fois de l'encoche de Malgaigne et de la fracture.

Incidence d'épaule de face en rotation neutre : arthrite rhumatoïde bilatérale.
Pincement global des interlignes gléno- huméraux sans ostéophytose ; lésions érosives bilatérales des têtes humérales (flèches).

FICHE N°87

www.lemanip.com

Articulation acromioclaviculaire Incidence de face

Positionnement

- Décubitus dorsal.
- Membre supérieur le long du corps, main en supination.
- En apnée.

Rayon directeur Inclinaison podocraniale de 30° à 35°.

Centrage

Articulation acromioclaviculaire.

Localisateur indispensable.

Critères de réussite Dégagement de l'articulation acromioclaviculaire.

Intérêt Traumatologie, orthopédie, rhumatologie.

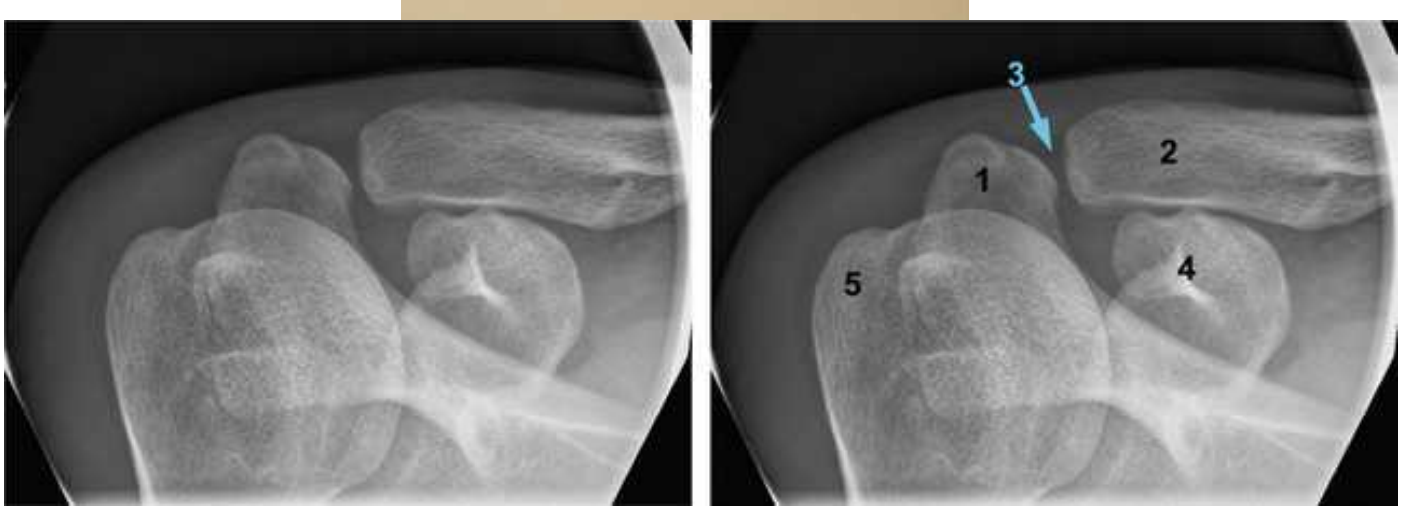

1. Acromion. **2.** Extrémité acromiale de la clavicule. **3.** Articulation acromioclaviculaire. **4.** Processus coracoïde. **5.** Tubercule majeur.

www.lemanip.com

FICHE N°88

Incidence de profil

Positionnement

- Assis ou debout, dos contre la plaque.
- Coude fléchi à 90°.
- Main en supination.
- En apnée.

Rayon directeur Horizontal.

Centrage

Un peu en dessous et en dedans de l'articulation acromioclaviculaire.

Localisateur indispensable.

Critères de réussite Bonne analyse de l'articulation acromioclaviculaire.

Intérêt Traumatologie, orthopédie, rhumatologie.

1. Extrémité acromiale de la clavicule. **2.** Acromion. **3.** Articulation acromioclaviculaire. **4.** Processus coracoïde.

FICHE N°89

www.lemanip.com

Incidence dynamique en abduction

Positionnement

- Assis ou debout, dos contre la plaque.
- Paume de la main placée contre la partie postérieure de la voûte crânienne.
- En apnée.

Rayon directeur Horizontal.

Centrage

Un peu en dessous et en dedans de l'articulation acromioclaviculaire.

Localisateur indispensable.

Critères de réussite Bonne analyse de l'articulation acromioclaviculaire.

Intérêt Recherche d'un diastasis acromioclaviculaire.

1. Extrémité acromiale de la clavicule. **2.** Acromion. **3.** Articulation acromioclaviculaire. **4.** Processus coracoïde.

www.lemanip.com

FICHE N°90

Incidence dynamique en adduction

Positionnement

- Assis ou debout, dos contre la plaque.
- Paume de la main placée sur l'épaule controlatérale.
- En apnée.

Rayon directeur Horizontal.

Centrage

Un peu en dessous et en dedans de l'articulation acromioclaviculaire.

Localisateur indispensable.

Critères de réussite Bonne analyse de l'articulation acromioclaviculaire.

Intérêt Recherche d'un diastasis acromioclaviculaire.

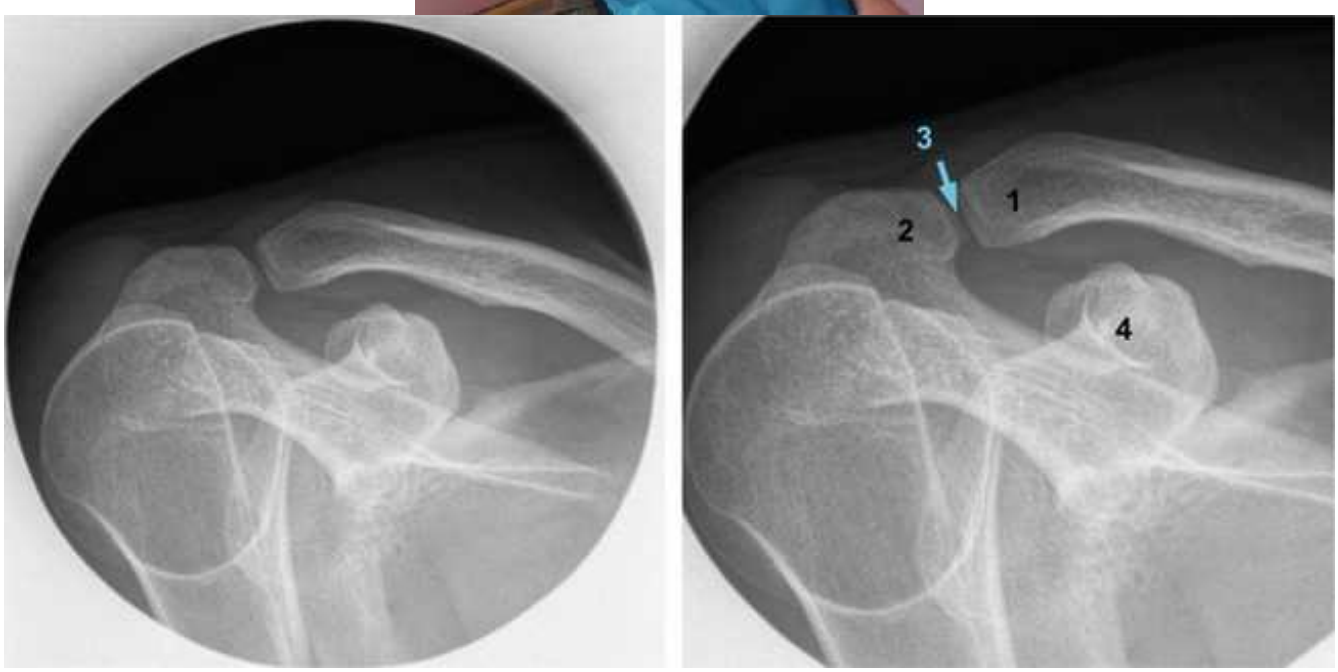

1. Extrémité acromiale de la clavicule. **2.** Acromion.
3. Articulation acromioclaviculaire. **4.** Processus coracoïde.

www.lemanip.com

FICHE N°91

Pathologie

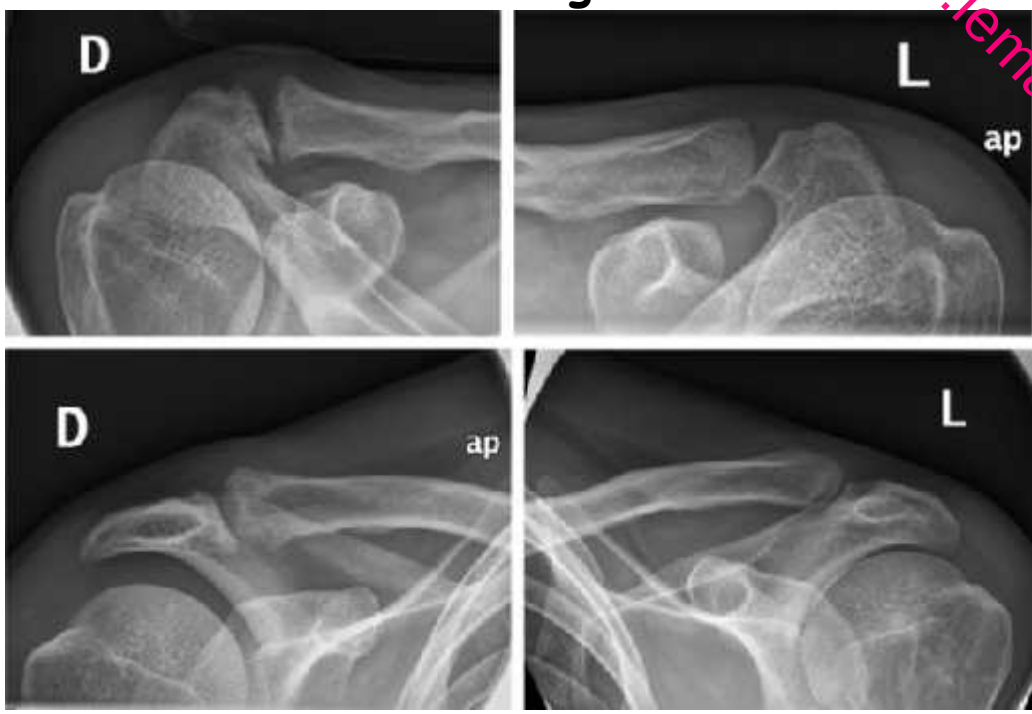

Incidences de face et profil. Arthropathie dégénérative de l'articulation acromioclaviculaire droite. Interligne normal à gauche.

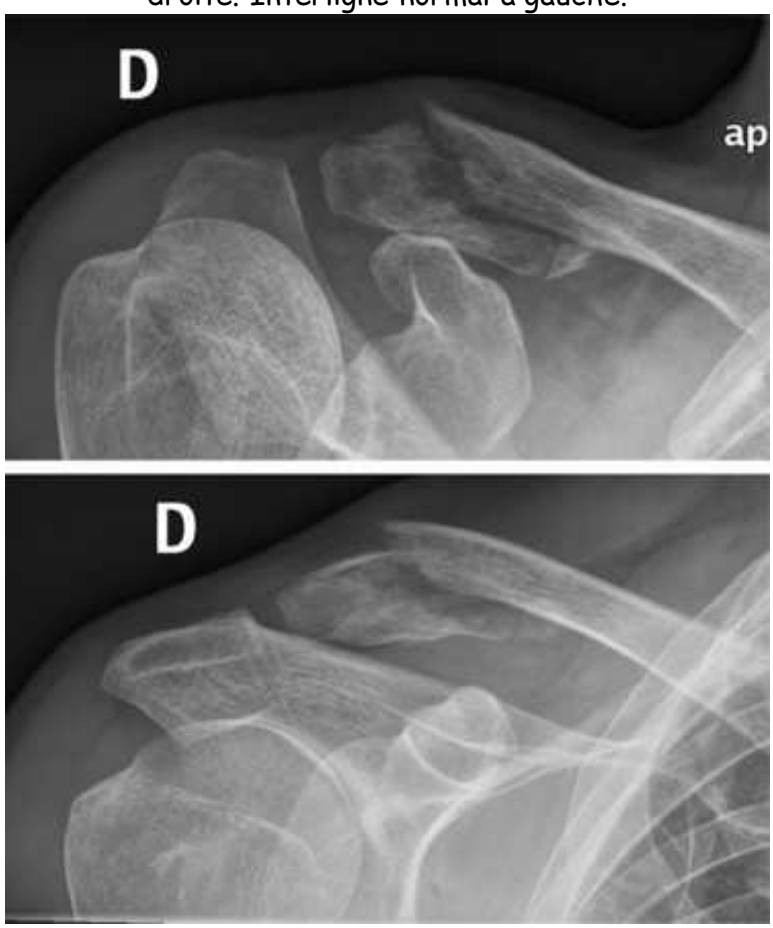

Incidences de face et profil.
Fracture plurifragmentaire du quart latéral de la clavicule.

www.lemanip.com

FICHE N°92

Scapula Incidence de face

Positionnement

- Debout, en oblique postérieure de 20° du côté à radiographier.
- Bras en abduction.
- La main reposant sur la tête.
- En apnée.

Rayon directeur Horizontal.

Centrage

Quatre travers de doigt sous la clavicule, un peu en dedans de l'articulation acromioclaviculaire.

Critères de réussite Dégagement de la glène et du bord latéral de la scapula.

Intérêt Traumatologie, orthopédie, rhumatologie.

1. Glène. **2.** Bord latéral. **3.** Angle inférieur. **4.** Bord médial. **5.** Angle supérieur. **6.** Processus coracoïde. **7.** Acromion. **8.** Épine de la scapula.

www.lemanip.com

FICHE N°93

Incidence de profil sous-acromiale

Positionnement

- Debout, en oblique antérieure.
- L'épaule à examiner contre le potter.
- Coude fléchi à 90°.
- La paume de la main reposant sur la paroi antérieure de l'abdomen.
- Bras en abduction de 30°.
- En apnée.

Rayon directeur

- Inclinaison craniopodale de 10° ou 15°, tangent à la face inférieure de l'acromion : profil de Neer.
- Horizontal : profil de Lamy.

Centrage

Bord médial de la scapula, un à deux travers de doigt sous l'épine de la scapula.
Localisateur avec filtre en coin indispensable.

Critères de réussite

- Scapula en forme de « Y ».
- Scapula dégagée de toute superposition avec la cage thoracique ou la diaphyse humérale.

Intérêt Rhumatologie.

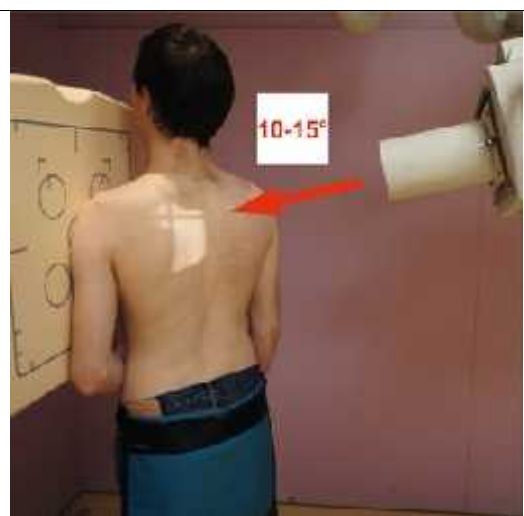

1. Acromion. **2.** Clavicule. **3.** Épine de la scapula (branche postérieure du « Y »). **4.** Processus coracoïde (branche antérieure du « Y »). **5.** Écaille de la scapula. **6.** Espace sous-acromial.

www.lemanip.com

FICHE N°94

Incidence de profil au lit (traumatologie)

Positionnement

- Oblique postérieure de 45°.
- Maintenu par un coussin soutenant également le bras.
- Le bras est écarté du corps, pour éviter la superposition entre scapula et humérus.
- En apnée.

Rayon directeur Inclinaison podocraniale de 5° à 10° (maximum).

Centrage

Creux axillaire ; limite supérieure du champ au-dessus de l'articulation acromioclaviculaire.

Critères de réussite

- Scapula en forme de « Y ».
- Scapula dégagée de toute superposition avec la cage thoracique et la diaphyse humérale.

Intérêt Traumatologie, orthopédie, rhumatologie.

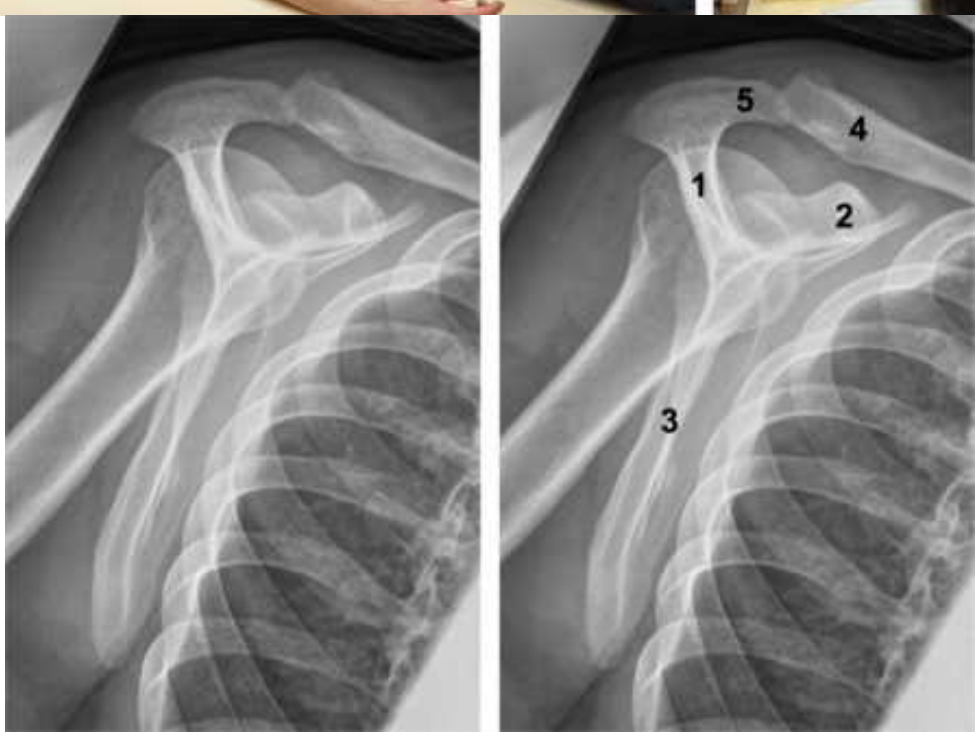

1. Épine de la scapula (branche postérieure du « Y »). **2.** Processus coracoïde (branche antérieure du « Y »). **3.** Écaille de la scapula. **4.** Clavicule. **5.** Acromion.

Gratuittement

www.lemanip.com

Radiologie et imagerie medicale

Livres,memoires,rapport de stage,courses,radiologie conventionnelle,Scanner,TDM,IRM,Scintigraphie, Medecine nucleaire,Radiotherapie,Radiologie Interventionnelle,Oncologie,Clichees,Cas interpretes,exposes,medecine

https://www.lemanip.com/

www.lemanip.com

www.lemanip.com

FICHE N°95

Incidence de profil au fauteuil (traumatologie)

Positionnement

- Le fauteuil reste de face.
- Le patient est placé en oblique postérieure de 45°.
- Le bras en abduction modérée, pour éviter la superposition scapula-humérus.
- En apnée.
- La cassette est strictement verticale, maintenue par des cales.

Rayon directeur Inclinaison podocraniale de 5° à 10° (maximum).

Centrage

Creux axillaire ; limite supérieure du champ au-dessus de l'articulation acromioclaviculaire.

Critères de réussite

- Scapula en forme de « Y ».
- Scapula dégagée de toute superposition avec la cage thoracique et la diaphyse humérale.

Intérêt Traumatologie, orthopédie.

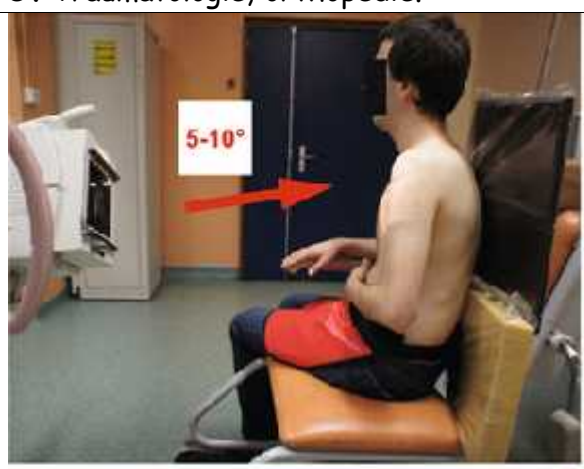

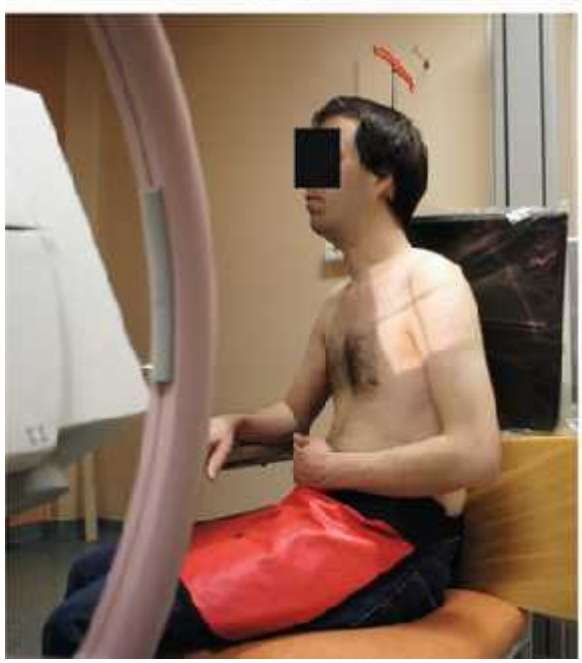

www.lemanip.com

FICHE N°96

Articulation sterno-costo-clavi Incidence de face

Positionnement

- Debout, face antérieure du thorax contre le détecteur.
- Bras le long du corps.
- En apnée.

Rayon directeur Horizontal.

Centrage

Rayon directeur émergeant à hauteur de l'incisure jugulaire du sternum.
Localisateur indispensable.

Critères de réussite

Visualisation des deux articulations sterno-costo-claviculaire ainsi que de la moitié sternale des clavicules.

Intérêt Traumatologie, orthopédie, rhumatologie.

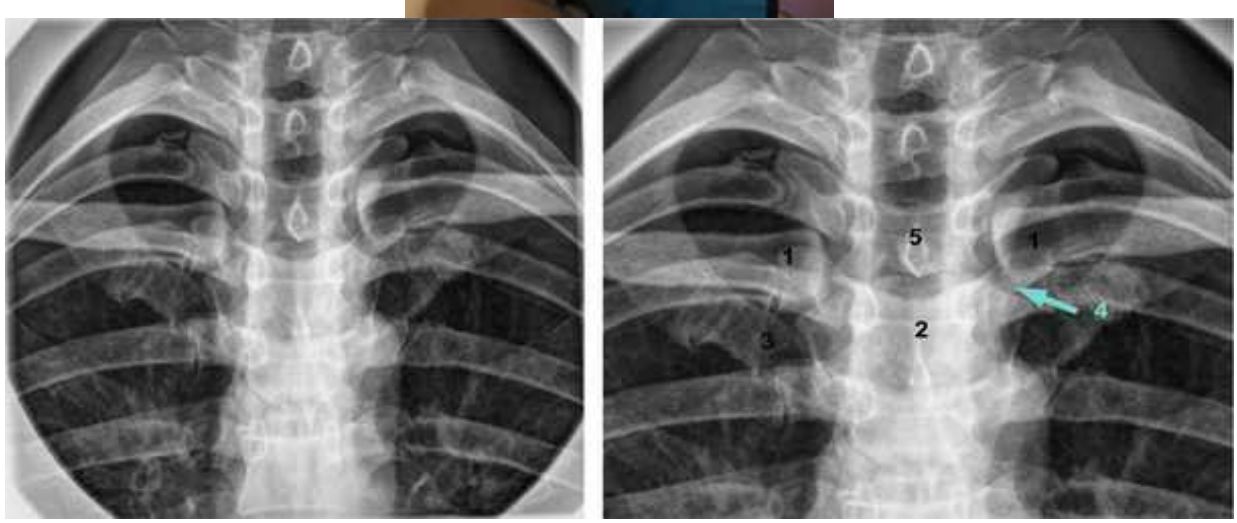

1. Extrémités sternales des clavicules. **2.** Manubrium sternal.

3. 1re côte et son cartilage chondrocostal. **4.** Articulation sterno-costo-claviculaire.

5. 3e vertèbre thoracique.

www.lemanip.com

FICHE N°97

Incidence de face–Rayon ascendant

Positionnement

– Décubitus dorsal, de face stricte.
– Les bras le long du corps.
– En apnée.

Rayon directeur Inclinaison podocraniale de 40°.

Centrage

Hauteur de l'incisure jugulaire du sternum.
Localisateur indispensable.

Critères de réussite

Visualisation des deux articulations sterno-costo-claviculaire ainsi que de la moitié sternale des clavicules.

Intérêt

Recherche d'une luxation anté- rieure ou postérieure de l'articulation sterno-costo-claviculaire :
– luxation antérieure : décalage vers le haut de l'extrémité sternale de la clavicule ;
– luxation postérieure : décalage vers le bas de l'extrémité sternale de la clavicule.

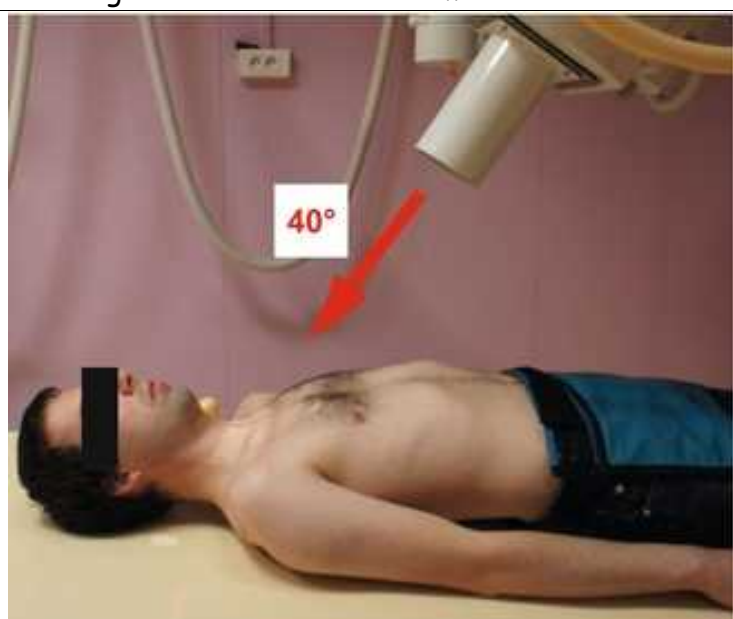

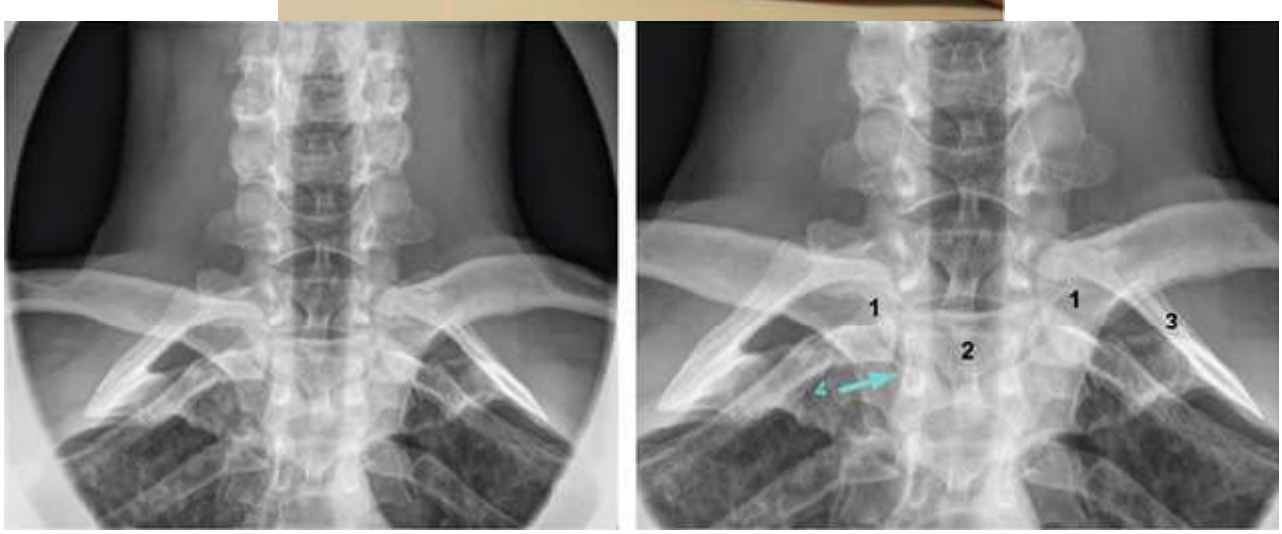

1. Extrémités sternales des clavicules. **2.** Manubrium sternal. **3.** 1re côte.
4. Articulation sterno-costo-claviculaire.

www.lemanip.com

FICHE N°98

Incidence oblique

Positionnement

- Debout, en oblique antérieure de 30° à 35° du côté à radiographier.
- Le bras du côté concerné est placé le long du corps.
- La main du côté non concerné est placée sur la tête.
- En apnée.

Rayon directeur Horizontal.

Centrage

Hauteur de l'incisure jugulaire du sternum légèrement latéralisé du côté opposé (bras relevé). Localisateur indispensable.

Critères de réussite Dégagement de l'interligne sterno-costo-claviculaire.

Intérêt Traumatologie, orthopédie, rhumatologie.

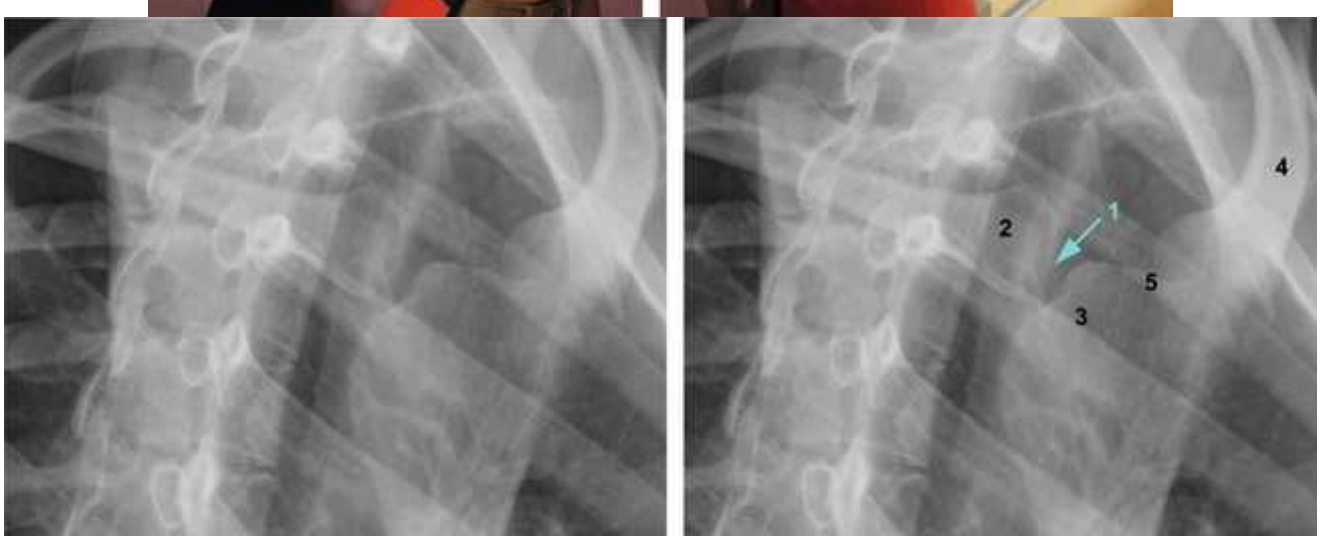

1. Articulation sterno-costo-claviculaire. **2.** Extrémité sternale de la clavicule. **3.** Incisure claviculaire du sternum. **4.** Clavicule controlatérale. **5.** Incisure jugulaire du sternum.

www.lemanip.com

FICHE N°99

Incidence de profil

Positionnement

- Debout ou assis, de profil strict.
- Le côté à examiner contre le détecteur.
- Le bras homolatéral le long du corps.
- Le bras opposé en abduction de 180°, main reposant sur la tête.
- En apnée.

Rayon directeur Horizontal.

Centrage

Articulation sternoclaviculaire à hauteur de l'incisure jugulaire du sternum.
Localisateur indispensable.

Critères de réussite Manubrium sternal de profil.

Intérêt

Recherche d'une luxation antérieure ou postérieure de l'articulation sterno-costo-claviculaire :

- luxation antérieure : la corticale antérieure de la clavicule se projette en avant de la corticale antérieure du manubrium sternal ;
- luxation postérieure : la corticale antérieure de la clavicule se projette en arrière de la corticale postérieure du manubrium sternal.

1. Clavicule homolatérale (horizontale, perpendiculaire au sternum). **2.** Clavicule controlatérale (verticale, dans le prolongement du sternum). **3.** Superposition de la corticale antérieure de la clavicule et du manubrium sternal. **4.** Articulation sterno-claviculaire controlatérale. **5.** Manubrium sternal.

FICHE N°100

www.lemanip.com

Sternum Incidence de face

Positionnement

– Debout en oblique antérieure droite de 25° à 30°.

– Le bras gauche au-dessus de la tête.

Rayon directeur Horizontal.

Centrage

Espace interscapulovertébral, le rayon directeur passant à mi-hauteur du sternum (entre l'incisure jugulaire du manubrium et l'appendice xiphoïde).

Critères de réussite Sternum de face.

Intérêt Traumatologie, rhumatologie.

1. Manubrium sternal. **2.** Synchondrose manubriosternale. **3.** Corps du sternum.
4. Articulation sterno-costo-claviculaire droite.

FICHE N°101

www.lemanip.com

Incidence de profil

Positionnement
– Debout, de profil.
– Les membres supérieurs positionnés dans le dos.
– En inspiration profonde, bloquée.
Rayon directeur Horizontal.
Centrage Mi-hauteur du sternum (entre l'incisure jugulaire du manubrium et l'appendice xiphoïde).
Critères de réussite Sternum de profil.
Intérêt Traumatologie, rhumatologie.

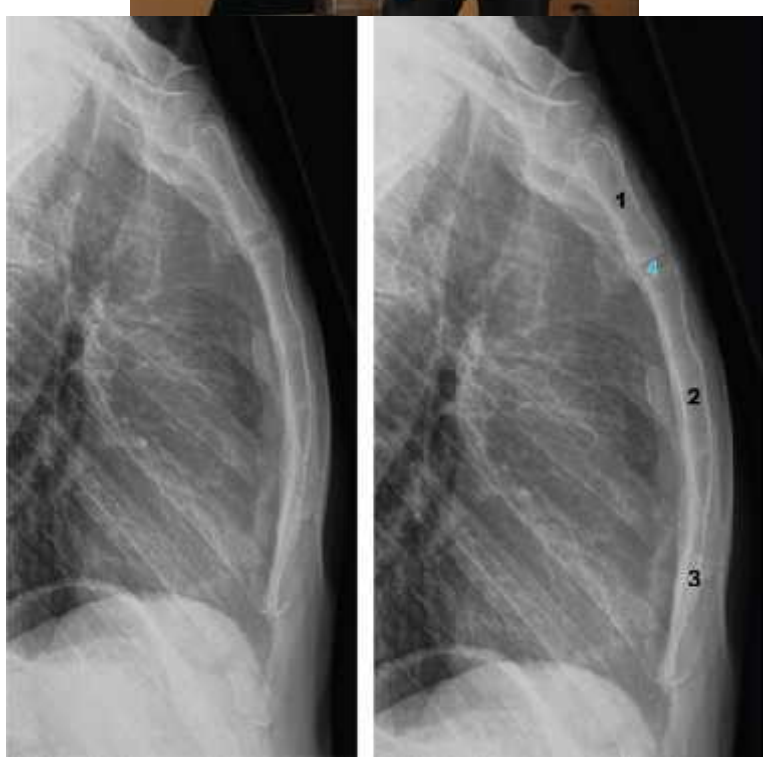

1. Manubrium sternal. **2.** Corps du sternum. **3.** Appendice xiphoïde.
4. Synchondrose manubriosternale (qui forme l'angle sternal, ou de Louis, entre le manubrium et le corps du sternum, ouvert en arrière).

FICHE N°102

www.lemanip.com

Clavicule Incidence de face stricte

Positionnement

- Debout, face antérieure du thorax contre le détecteur.
- Sujet en légère oblique antérieure du côté à analyser.
- Membre supérieur le long du corps.
- Tête tournée du côté opposé.
- En apnée.

Rayon directeur Horizontal.

Centrage Angle supéro-médial de la scapula.

Critères de réussite

- Visualisation de l'ensemble de la clavicule.
- Articulations sterno-costo-claviculaire et acromioclaviculaire comprises sur le cliché.

Intérêt Traumatologie, orthopédie, rhumatologie.

1. Clavicule. **2.** Extrémité latérale, ou acromiale. **3.** Extrémité médiale, ou sternale. **4.** Acromion. **5.** Processus coracoïde. **6.** Articulation acromioclaviculaire. **7.** Articulation sterno-costo-claviculaire.

www.lemanip.com

FICHE N°103

Incidence de « face »

Positionnement

- Debout, dos contre le détecteur, de face.
- Membre supérieur le long du corps.
- En apnée.

Rayon directeur Horizontal.

Centrage Milieu de la clavicule.

Critères de réussite

- Visualisation de l'ensemble de la clavicule.
- Articulations sterno-costo-claviculaire et acromioclaviculaire comprises sur le cliché.

Intérêt Traumatologie, orthopédie, rhumatologie.

1. Clavicule. **2.** Extrémité latérale, ou acromiale. **3.** Extrémité médiale, ou sternale.
4. Tubercule conoïde. **5.** Acromion. **6.** Articulation acromioclaviculaire.
7. Articulation sterno-costo-claviculaire. **Pointillés** : Ombre compagne de la clavicule.

www.lemanip.com

FICHE N°104

Incidence en charge

Positionnement

– Debout, dos contre le détecteur, de face.
– Membres supérieurs le long du corps.
– Le patient empoigne des poids d'au moins 5 kg (un dans chaque main, pour mieux relâcher les épaules).
– En apnée.

Rayon directeur Horizontal.

Centrage Milieu de la clavicule.

Critères de réussite

– Visualisation de l'ensemble de la clavicule.
– Articulations sterno-costo-claviculaire et acromioclaviculaire comprises sur le cliché.

Intérêt Traumatologie, orthopédie : recherche d'une disjonction en acromioclaviculaire.

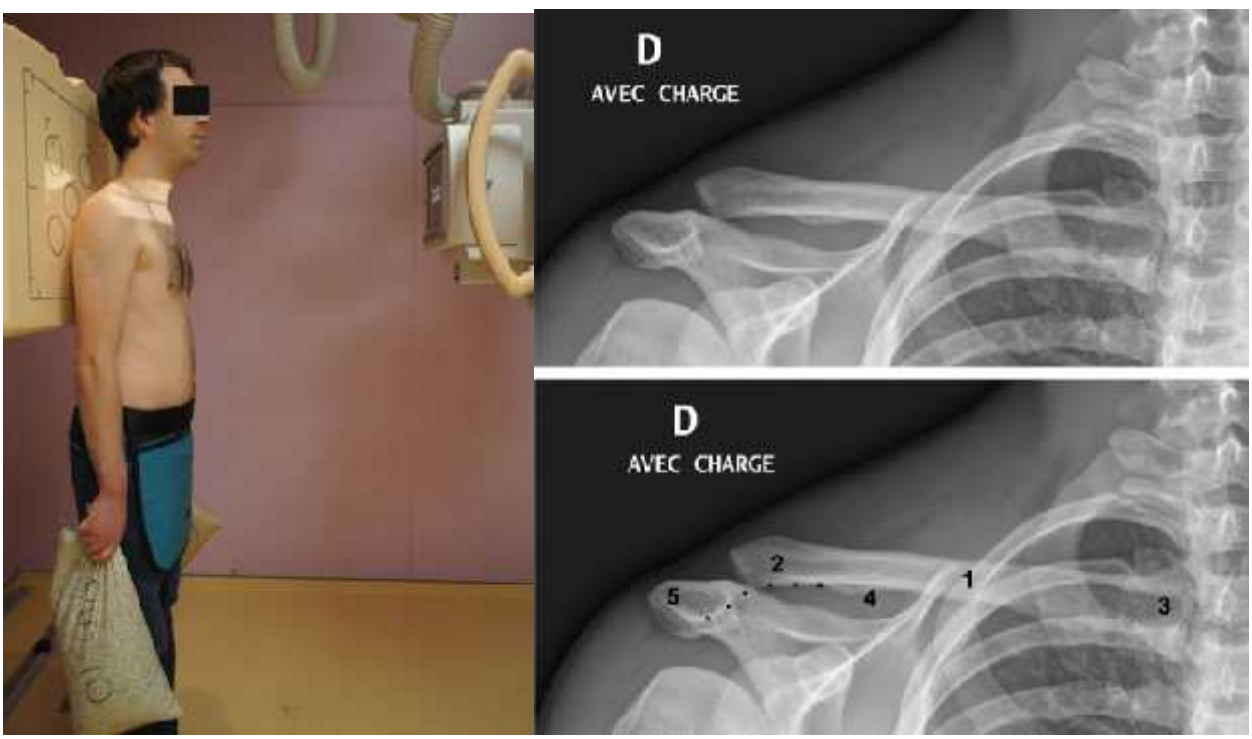

1. Corps de la clavicule. **2.** Extrémité latérale, ou acromiale. **3.** Extrémité médiale, ou sternale. **4.** Tubercule conoïde. **5.** Acromion. **Pointillés** : Cintre acromioclaviculaire, ligne harmonieuse entre le bord inférieur de la clavicule et le bord inférieur de l'acromion ; rupture de la ligne en cas de disjonction acromioclaviculaire.

www.lemanip.com

FICHE N°105

Défilé claviculaire

Positionnement
- Debout ou en décubitus dorsal.
- Membre supérieur le long du corps.
- En apnée.

Rayon directeur Inclinaison podocraniale de 20°.
Centrage Un travers de doigt sous le milieu de la clavicule.
Critères de réussite
- Visualisation de l'ensemble de la clavicule.
- Articulations sterno-costo-claviculaire et acromioclaviculaire comprises sur le cliché.
- Bon dégagement de l'espace infraclaviculaire.

Intérêt Traumatologie, orthopédie, rhumatologie.

1. Clavicule. **2.** Extrémité latérale, ou acromiale. **3.** Extrémité médiale, ou sternale. **4.** Tubercule conoïde. **5.** Acromion. **6.** Processus coracoïde. **7.** Articulation acromioclaviculaire. **8.** Articulation sternoclaviculaire. **9.** Espace infraclaviculaire.

II Membre Inférieur

www.lemanip.com

FICHE N°106

Hallux Incidence de face

Positionnement
- Décubitus dorsal.
- Genou fléchi.
- Le pied à plat sur le détecteur.

Rayon directeur Vertical.

Centrage
Articulation interphalangienne du premier rayon.
Localisateur indispensable.

Critères de réussite Visualisation de la tête métatarsienne et des deux phalanges.

Intérêt Traumatologie, orthopédie, rhumatologie.

1. Tête du 1er métatarsien. **2.** Phalange proximale. **3.** Phalange distale.
4. Articulation métatarsophalangienne. **5.** Articulation interphalangienne.

www.lemanip.com

FICHE N°107

Incidence de profil

Positionnement

- Décubitus latéral le pied reposant sur son bord médial.
- Genou fléchi.
- Une compresse est pliée entre l'hallux et le deuxième orteil.
- Les quatre derniers orteils sont fléchis.

Rayon directeur Vertical.

Centrage

Articulation interphalangienne du premier rayon.

Localisateur indispensable.

Critères de réussite Visualisation de la tête métatarsienne et des deux phalanges.

Intérêt Traumatologie, orthopédie, rhumatologie.

1. Tête du 1er métatarsien. **2.** Phalange proximale. **3.** Phalange distale.
4. Articulation métatarsophalangienne. **5.** Articulation interphalangienne.

FICHE N°108

www.lemanip.com

Sésamoïdes Incidence tangentielle

Positionnement

– Patient à genou.

– Les orteils sont en flexion dorsale maximale.

Rayon directeur Vertical.

Centrage

Tête du premier métatarsien.

Localisateur indispensable.

Critères de réussite

– Dégagement de l'interligne céphalosésamoïdien.

– Dégagement du rostre du premier métatarsien.

Intérêt Traumatologie, orthopédie, rhumatologie.

1. Rostre du premier métatarsien. **2.** Sésamoïde médial. **3.** Sésamoïde latéral.

4. Interligne céphalosésamoïdien latéral. **5.** Tête du 2e métatarsien.

6. Ombre du tendon long fléchisseur de l'hallux.

FICHE N°109

www.lemanip.com

Incidence tangentielle (variantes)

Positionnement

- Décubitus dorsal.
- Les orteils sont en flexion dorsale maximale.
- On s'aide d'une bande pour réaliser une hyperextension des orteils.

Rayon directeur

Vertical.

Centrage

Tête du premier métatarsien.

Localisateur indispensable.

Positionnement

- Debout.
- Les orteils sont placés contre le détecteur en flexion dorsale maximale.
- Le talon est relevé pour éviter toute superposition.

Rayon directeur

Horizontal.

Centrage

Tête du premier métatarsien.

Localisateur indispensable.

FICHE N°1 1 0

www.lemanip.com

Orteils Incidence de face dorsoplantaire

Positionnement

- Décubitus dorsal.
- Genoux fléchis.
- Les pieds à plat sur le détecteur.
- Les orteils bien séparés (éventuellement par des compresses).

Rayon directeur Vertical.

Centrage

Articulation métatarsophalangienne du troisième rayon.

Localisateur indispensable.

Critères de réussite

Visualisation de l'ensemble des orteils et des articulations métatarsophalangiennes.

Intérêt Traumatologie, orthopédie, rhumatologie.

1. 2e métatarsien. **2.** Phalange proximale. **3.** Phalange intermédiaire. **4.** Phalange distale. **5.** Articulation métatarsophalangienne. **6.** Articulation interphalangienne proximale. **7.** Articulation interphalangienne distale. **8.** Sésamoïdes.

www.lemanip.com

FICHE N°111

Incidence de face plantodorsale

On aborde les orteils par leur concavité et non leur convexité (meilleur dégagement des interlignes interphalangiens).

Positionnement

- Patient à genou ou debout.
- Genou fléchi.
- Face dorsale du pied contre le détecteur.
- Légère inclinaison latérale du talon.
- Les orteils sont séparés par des compresses.

Rayon directeur Vertical.

Centrage

Articulation métatarsophalangienne du troisième rayon.

Localisateur indispensable.

Critères de réussite

- Bon dégagement des phalanges et des articulations interphalangiennes.
- Orteils bien séparés.

Intérêt Traumatologie, orthopédie, rhumatologie.

1. 2e métatarsien. **2.** Phalange proximale. **3.** Phalange intermédiaire. **4.** Phalange distale. **5.** Articulation métatarsophalangienne. **6.** Articulation interphalangienne proximale. **7.** Articulation interphalangienne distale. **8.** Sésamoïdes.

www.lemanip.com

FICHE N°112

Incidence oblique

Positionnement

- Décubitus dorsal.
- Genoux fléchis en inclinaison médiale.
- Stabilisation par une cale.

Rayon directeur Vertical.

Centrage

Articulation interphalangienne proximale du troisième rayon.

Localisateur indispensable.

Critères de réussite

- Visualisation de l'ensemble des orteils et des articulations métatarsophalangiennes.
- Bon dégagement des orteils.

Intérêt Traumatologie, orthopédie, rhumatologie.

1. 3e métatarsien. **2.** Phalange proximale. **3.** Phalange intermédiaire. **4.** Phalange distale. **5.** Articulation métatarsophalangienne. **6.** Articulation interphalangienne proximale. **7.** Articulation interphalangienne distale. **8.** Sésamoïdes.

www.lemanip.com

FICHE N°113

Incidence de profil

Positionnement

- Décubitus latéral.
- Genou fléchi.
- Une compresse est pliée entre chaque orteil.

Rayon directeur Vertical.

Centrage

Articulation métatarsophalangienne du troisième rayon.

Localisateur indispensable.

Critères de réussite

Visualisation des têtes métatarsiennes et de l'ensemble des phalanges, dégagées au maximum.

Intérêt Traumatologie, orthopédie, rhumatologie.

1. Phalange proximale. **2.** Phalange intermédiaire. **3.** Phalange distale. **4.** Articulation métatarsophalangienne. **5.** Articulation interphalangienne proximale. **6.** Articulation interphalangienne distale.

FICHE N°1 1 4

www.lemanip.com

Pied Avant-pied–Incidence de face

Positionnement
- Décubitus dorsal.
- Genou fléchi.
- Face plantaire du pied contre la plaque.
- Les orteils sont bien séparés (interposition de compresses si nécessaire).

Rayon directeur Vertical.
Centrage Troisième articulation métatarsophalangienne.
Critères de réussite Visualisation de l'ensemble des métatarsiens et des orteils.
Intérêt Traumatologie, rhumatologie.

1. 2e métatarsien. **2.** Phalange proximale. **3.** Phalange intermédiaire. **4.** Phalange distale. **5.** Articulation métatarsophalangienne. **6.** Articulation interphalangienne proximale. **7.** Articulation interphalangienne distale. **8.** Sésamoïdes.

www.lemanip.com

FICHE N°115

Avant-pied-incidence oblique

Positionnement
- Décubitus dorsal.
- Genou fléchi.
- Face plantaire du pied contre la plaque.
- Les orteils sont bien séparés (interposition de compresses si nécessaire).

Rayon directeur Vertical.

Centrage Troisième articulation métatarsophalangienne.

Critères de réussite
- Visualisation de l'ensemble des métatarsiens et des orteils.
- Bon dégagement des métatarsiens.

Intérêt Traumatologie, rhumatologie.

1. 3e métatarsien. **2.** Phalange proximale. **3.** Phalange intermédiaire. **4.** Phalange distale. **5.** Tubérosité du 5e métatarsien. **6.** Articulation métatarsophalangienne. **7.** Articulation interphalangienne proximale. **8.** Articulation interphalangienne distale. **9.** Sésamoïdes.

www.lemanip.com

FICHE N°116

Incidence de face

Positionnement
- Décubitus dorsal.
- Genou fléchi.
- Face plantaire du pied contre la plaque.
- Les orteils sont bien séparés (interposition de compresses si nécessaire).

Rayon directeur Incliné de 15° (parallèle à la face dorsale du pied).
Centrage Base du deuxième espace métatarsien.
Critères de réussite Dégagement de l'interligne entre l'os cunéiforme médial et l'os cunéiforme intermédiaire.
Intérêt Traumatologie.

1. Cunéiforme médial. **2.** Cunéiforme intermédiaire. **3.** Cunéiforme latéral. **4.** Cuboïde. **5.** Tubérosité du naviculaire. **6.** Tête du talus. **7.** Calcanéus. **8.** Diaphyse du 2e métatarsien. **9.** Base du 2e métatarsien. **10.** Tête du 2e métatarsien. **11.** Tubérosité du 5e métatarsien. **12.** Sésamoïdes. **13.** Interligne de Chopart. **14.** Interligne de Lisfranc. **15.** Articulation métatarsophalangienne.

Gratuittement

www.lemanip.com

Radiologie et imagerie medicale

Livres,memoires,rapport de stage,courses,radiologie conventionnelle,Scanner,TDM,IRM,Scintigraphie, Medecine nucleaire,Radiotherapie,Radiologie Interventionnelle,Oncologie,Clichees,Cas interpretes,exposes,medecine

https://www.lemanip.com/

www.lemanip.com

www.lemanip.com

FICHE N°117

Incidence de face bilatérale

Positionnement

- Décubitus dorsal.
- Genoux fléchis.
- Face plantaire du pied contre la plaque.
- Les orteils sont bien séparés (interposition de compresses si nécessaire).

Rayon directeur Incliné de 15° (parallèle à la face dorsale du pied).

Centrage Ligne médiane, à hauteur de la base des deuxièmes métatarsiens.

Critères de réussite

Dégagement de l'interligne entre l'os cunéiforme médial et l'os cunéiforme intermédiaire.

Intérêt Rhumatologie.

www.lemanip.com

FICHE N°118

Incidence oblique médiale

Positionnement
- Décubitus dorsal.
- Genou fléchi.
- Face plantaire du pied contre la plaque.
- On surélève le bord latéral du pied d'environ 45°.
- Les orteils sont bien séparés.

Rayon directeur Vertical.

Centrage Base du troisième métatarsien.

Critères de réussite
- Bonne visualisation des métatarsiens, notamment du cinquième avec sa tubérosité.
- Visualisation de l'ensemble du squelette du pied.

Intérêt Traumatologie, rhumatologie.

1. Talus. **2.** Sinus du tarse. **3.** Calcanéus. **4.** Naviculaire. **5.** Cuboïde. **6.** Cunéiforme latéral. **7.** Cunéiforme médial. **8.** Tubérosité du 5e métatarsien. **9.** Corps du 5e métatarsien. **10.** Tête du 5e métatarsien. **11.** Phalange proximale. **12.** Phalange intermédiaire. **13.** Phalange distale. **14.** Articulation métatarsophalangienne. **15.** Articulation interphalangienne proximale. **16.** Articulation interphalangienne distale.

www.lemanip.com

FICHE N°119

Incidence de l'articulation tarsométatarsienne

Positionnement

- Procubitus ou à genou.
- Le pied repose sur sa face dorsale.
- Le talon est incliné latéralement de 25°.

Rayon directeur Vertical.

Centrage Milieu de la face plantaire.

Critères de réussite Dégagement de l'interligne tarsométatarsien (Lisfranc).

Intérêt Traumatologie, orthopédie, rhumatologie.

1. Cunéiforme médial. **2.** Cunéiforme intermédiaire. **3.** Cunéiforme latéral. **4.** Cuboïde.

5. Interligne tarsométatarsien. **6.** 1er métatarsien.

www.lemanip.com

FICHE N°120

Incidence de l'articulation médiotarsienne

Positionnement

- Décubitus dorsal.
- Genou fléchi.
- Le pied en flexion plantaire.

Rayon directeur Inclinaison podocraniale de 15°.

Centrage

Ligne médiane ; deux travers de doigt sous la malléole latérale.

Localisateur indispensable, d'environ 8 cm de diamètre.

Critères de réussite Dégagement de l'interligne médiotarsien (Chopart) formé par les interlignes talo-naviculaire et calcanéocuboïdien.

Intérêt Traumatologie, orthopédie, rhumatologie.

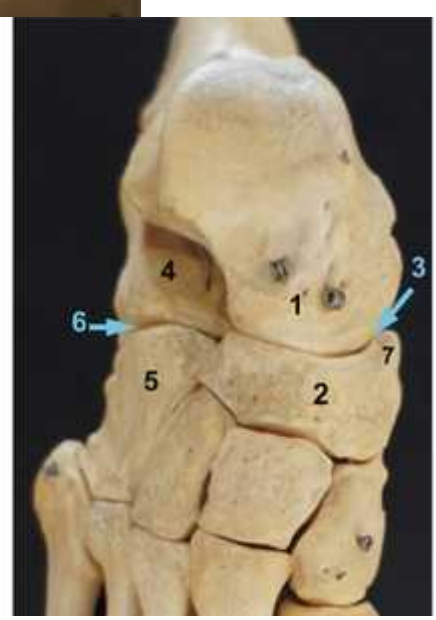

1. Tête du talus. **2.** Naviculaire. **3.** Interligne talo-naviculaire. **4.** Calcanéus. **5.** Cuboïde. **6.** Interligne calcanéocuboïdien. **7.** Tubérosité de l'os naviculaire.

www.lemanip.com

FICHE N°121

Talus–Incidence de face

Positionnement

- Décubitus dorsal.
- Genou fléchi.
- Le pied en flexion plantaire.

Rayon directeur Inclinaison podocraniale de 25°.

Centrage

Ligne médiane ; hauteur de la pointe de la malléole latérale.

Localisateur indispensable, d'environ 8 cm de diamètre.

Critères de réussite Talus de face.

Intérêt Traumatologie, orthopédie, rhumatologie.

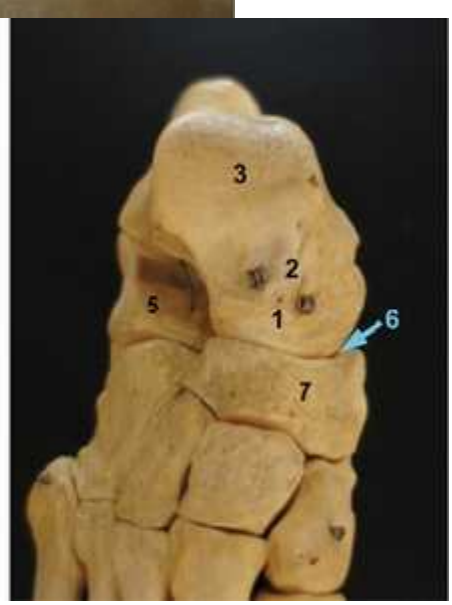

1. Tête du talus. **2.** Col du talus. **3.** Corps du talus avec la trochlée. **4.** Sustentaculum tali. **5.** Calcanéus. **6.** Interligne talo- naviculaire. **7.** Naviculaire.

www.lemanip.com

FICHE N°122

Articulations sous-talienne–Incidence en rotation latérale

Positionnement

- Décubitus dorsal, membre inférieur en extension.
- Rotation latérale de la cheville de 45°.
- Pied en flexion dorsale maximale.

Rayon directeur Inclinaison podocraniale de 25°.

Centrage

Un travers de doigt en dessous et en dedans de l'extrémité de la malléole médiale.

Localisateur indispensable, de 8 cm de diamètre.

Critères de réussite Bon dégagement de l'interligne sous-talien.

Intérêt Traumatologie, orthopédie, rhumatologie.

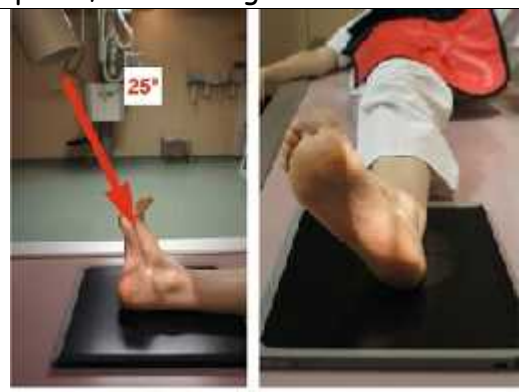

1. Surface articulaire calcanéenne postérieure du talus. **2.** Surface articulaire talaire postérieure du calcanéus. **3.** Articulation sous-talienne. **4.** Malléole médiale.

www.lemanip.com

FICHE N°123

Articulations sous-talienne–Incidence en rotation médiale

Positionnement

- Décubitus dorsal, membre inférieur en extension.
- Rotation médiale de la cheville de 35°.
- Pied en flexion dorsale maximale.

Rayon directeur Inclinaison podocraniale de 25°.

Centrage

À hauteur et un travers de doigt en dedans de l'extrémité de la malléole latérale.

Localisateur indispensable, de 8 cm de diamètre.

Critères de réussite Bon dégagement de l'interligne sous-talien.

Intérêt Traumatologie, orthopédie, rhumatologie.

1. Surface articulaire calcanéenne postérieure du talus. **2.** Surface articulaire talaire postérieure du calcanéus. **3.** Articulation sous-talienne. **4.** Malléole latérale.

www.lemanip.com

FICHE N°124

Calcanéus– Incidence de face

Positionnement

– Décubitus dorsal, le membre inférieur concerné en extension.
– Pied en flexion dorsale maximale.
– On peut s'aider d'une sangle.

Rayon directeur Inclinaison podocraniale de 40° à 50°.

Centrage

Bord supérieur du talon.
Localisateur avec filtre en coin indispensable.

Critères de réussite

– Calcanéus en entier avec les articulations sous-taliennes antérieure et postérieure.
– Visualisation de la totalité du coussinet graisseux plantaire.

Intérêt Traumatologie, orthopédie.

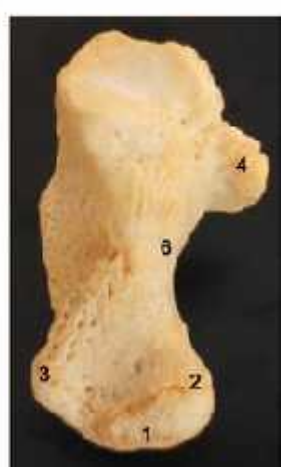

1. Tubérosité du calcanéus. **2.** Tubérosité du calcanéus : processus médial. **3.** Tubérosité du calcanéus : processus latéral. **4.** Sustentaculum tali. **5.** Base du 5e métatarsien. **6.** Face médiale du calcanéus. **7.** Articulation sous-talienne antérieure. **8.** Articulation sous-talienne postérieure. **9.** Coussinet graisseux plantaire.

www.lemanip.com

FICHE N°125

Calcanéus–Incidence rétrotibiale

Positionnement

- Procubitus, les membres inférieurs en extension.
- Pied en flexion dorsale d'environ 90°.
- La jambe et le pied sont de face.
- Un sac de sable est placé sous la jambe.
- La cassette est placée contre la plante du pied, maintenue par un sac de sable.

Rayon directeur Inclinaison podocraniale de 60°.

Centrage

Un travers de doigt au-dessus de la partie supérieure du talon.

Localisateur avec filtre en coin indispensable.

Critères de réussite Calcanéus en entier avec les articulations sous- taliennes antérieure et postérieure.

Intérêt Traumatologie, orthopédie.

1. Tubérosité du calcanéus. **2.** Tubérosité du calcanéus : processus médial. **3.** Tubérosité du calcanéus : processus latéral. **4.** Corps du calcanéus. **5.** Face médiale du calcanéus. **6.** Sustentaculum tali. **7.** Articulation sous-talienne antérieure. **8.** Articulation sous-talienne postérieure. **9.** Base du 5e métatarsien.

www.lemanip.com

FICHE N°126

Calcanéus–Incidence de profil

Positionnement

- Décubitus latéral du côté à analyser.
- Un coussin est placé sous le genou, qui est légèrement fléchi.
- Cheville de profil.
- Le pied repose sur son bord latéral en flexion dorsale de 90°.

Rayon directeur Vertical.

Centrage

Deux travers de doigt sous la pointe de la malléole médiale.
Localisateur indispensable.

Critères de réussite

- Calcanéus de profil en entier.
- Visualisation de la totalité du coussinet graisseux plantaire.

Intérêt Traumatologie, orthopédie, rhumatologie.

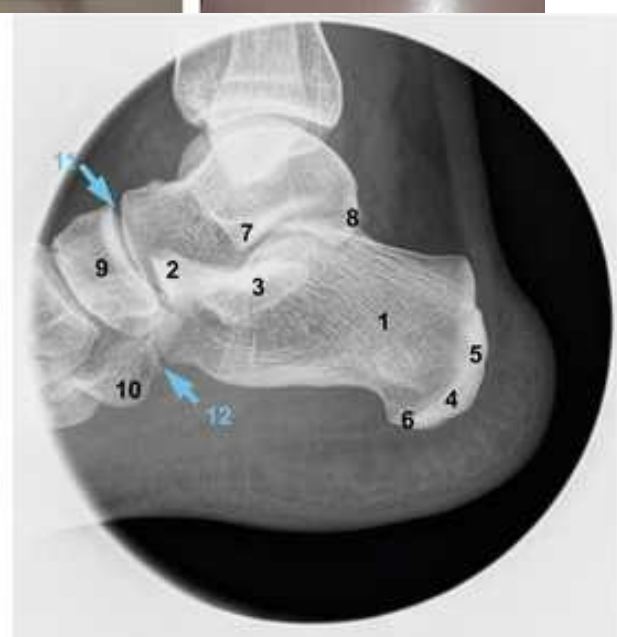

1. Corps du calcanéus. **2.** Rostre du calcanéus. **3.** Sustentaculum tali. **4.** Lignes de force spongieuses. **5.** Tubérosité postérieure du calcanéus. **6.** Tubérosités latérale et médiale du calcanéus. **7.** Processus latéral du talus. **8.** Processus postérolatéral du talus. **9.** Naviculaire. **10.** Tubérosité de l'os cuboïde. **11.** Interligne talo-naviculaire. **12.** Interligne calcanéocuboïdienne.

www.lemanip.com

Angle de Chauveaux et Liet. Angle formé par la différence entre l'angle de verticalisation du calcanéus (1) et l'angle postérieur du calcanéus (2) :
– **(1)** : angle formé par l'axe horizontal du sol avec la surface plantaire du calcanéus ;
– **(2)** : angle formé par l'axe vertical et la droite tangente à la surface postérieure de la tubérosité du calcanéus calcanéenne. Cet angle est pathologique au-dessus de 10° (hypertrophie de l'angle postérosupérieur du calcanéus).

Angle de Fowler et Philip. Angle formé par la tangente au bord postérieur de la tubérosité calcanéenne et la droite passant par l'extrémité inférieure de l'articulation calcanéocuboïdienne et la partie inférieure de la tubérosité calcanéenne. Cet angle est pathologique au-dessus de 70° (hypertrophie de l'angle postérosupérieur du calcanéus).

Angle de Boehler. Formé par les tangentes rostre-sommet d'une part et sommet-coin postérosupérieur du calcanéus. Cet angle est normal entre 25° et 40°. Une fermeture de l'angle de Boehler objective un enfoncement du calcanéus. La flèche marque le sommet de l'articulation talocalcanéenne postérieure.

Épaisseur du coussinet graisseux plantaire. L'épaisseur normale (double flèche) est d'environ 20 mm (14 mm à 26 mm). Il y a atrophie du coussinet si l'épaisseur est inférieure à 12 mm.

www.lemanip.com

FICHE N°127

Pied en charge–Incidence de face

Positionnement

– Debout, déchaussé.

– En appui bipodal.

Rayon directeur Incliné de 15°, pour aborder perpendiculairement la face dorsale des pieds.

Centrage Mi-distance du bord médial des pieds.

Critères de réussite

Dégagement des interlignes entre les cunéiformes médiaux et intermédiaires.

Intérêt Traumatologie, orthopédie, rhumatologie.

1. Naviculaire. **2.** Cunéiforme médial. **3.** Cunéiforme intermédiaire. **4.** Cuboïde.

5. 2e métatarsien (M2). **6.** Phalange proximale (P1). **7.** Phalange intermédiaire (P2).

8. Phalange distale (P3).

www.lemanip.com

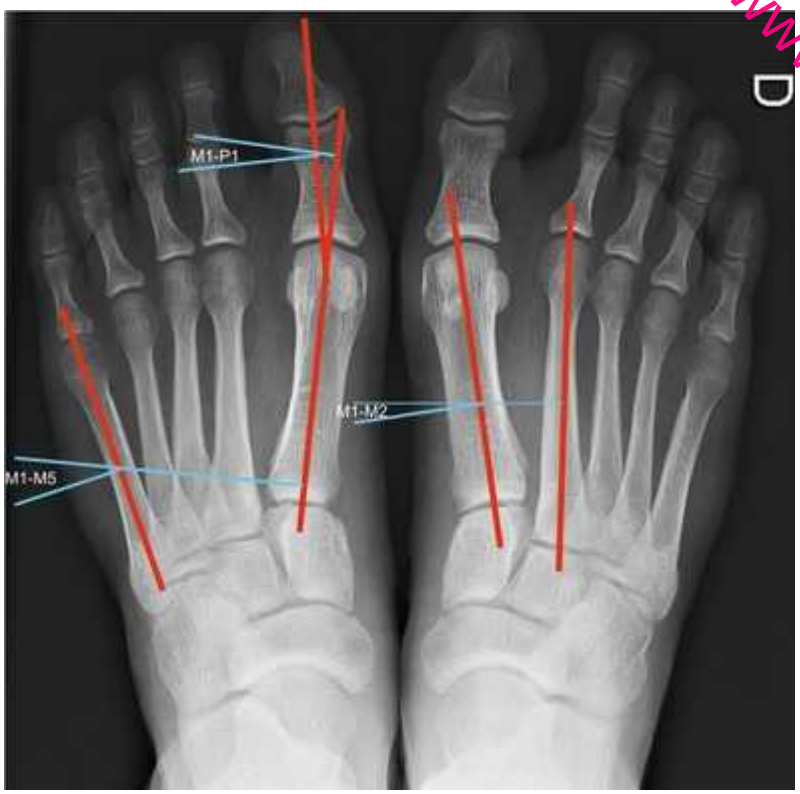

Angle M1-M2. Angle normal compris entre 10° et 12°, définissant le métatarsus varus s'il est supérieur à 12°. Remarque : Pour M1, la droite passe par le milieu de sa base et de sa tête.
Angle M1-P1. Angle qui définit l'hallux valgus s'il est supérieur ou égal à 15°.
Angle M1-M5. Angle d'ouverture antérieure du pied, normal entre 20° et 28°. Supérieur à 28°, on parle d'avant-pied étalé (affaissement de l'arche antérieur) ; inférieur à 20°, on parle d'un pied creux antérieur.

Calcul du DMAA. Il permet de déterminer l'orientation de la surface articulaire distale de M1. C'est l'angle entre la perpendiculaire à l'axe diaphysaire de M1 et l'axe de la corde de la surface articulaire distale de M1.

www.lemanip.com

FICHE N°128

Pied en charge–Incidence de profil

Positionnement

- Debout en charge, déchaussé.
- En appui monopodal sur le pied concerné.
- La face latérale du pied contre le détecteur.
- Le talon légèrement écarté du détecteur, afin de mettre l'axe bimalléolaire dans l'axe du rayon incident.
- Le pied controlatéral repose sur sa pointe pour une plus grande stabilité.

Rayon directeur Horizontal.

Centrage

Base du premier métatarsien.

Distance foyer-film : 2 m.

Critères de réussite Pied en charge de profil strict: aspect arrondi non dédoublé du dôme talien.

Intérêt Traumatologie, orthopédie, rhumatologie.

1. Tibia. **2.** Fibula. **3.** Talus. **4.** Col du talus. **5.** Tête du talus. **6.** Calcanéus. **7.** Naviculaire. **8.** Cuboïde. **9.** Sésamoïdes. **10.** 1er interligne cunéométatarsien. **11.** 2e interligne cunéométatarsien. **12.** 3e interligne cunéométatarsien. **13.** 4e interligne cunéométatarsien. **14.** 5e interligne cunéométatarsien.

www.lemanip.com

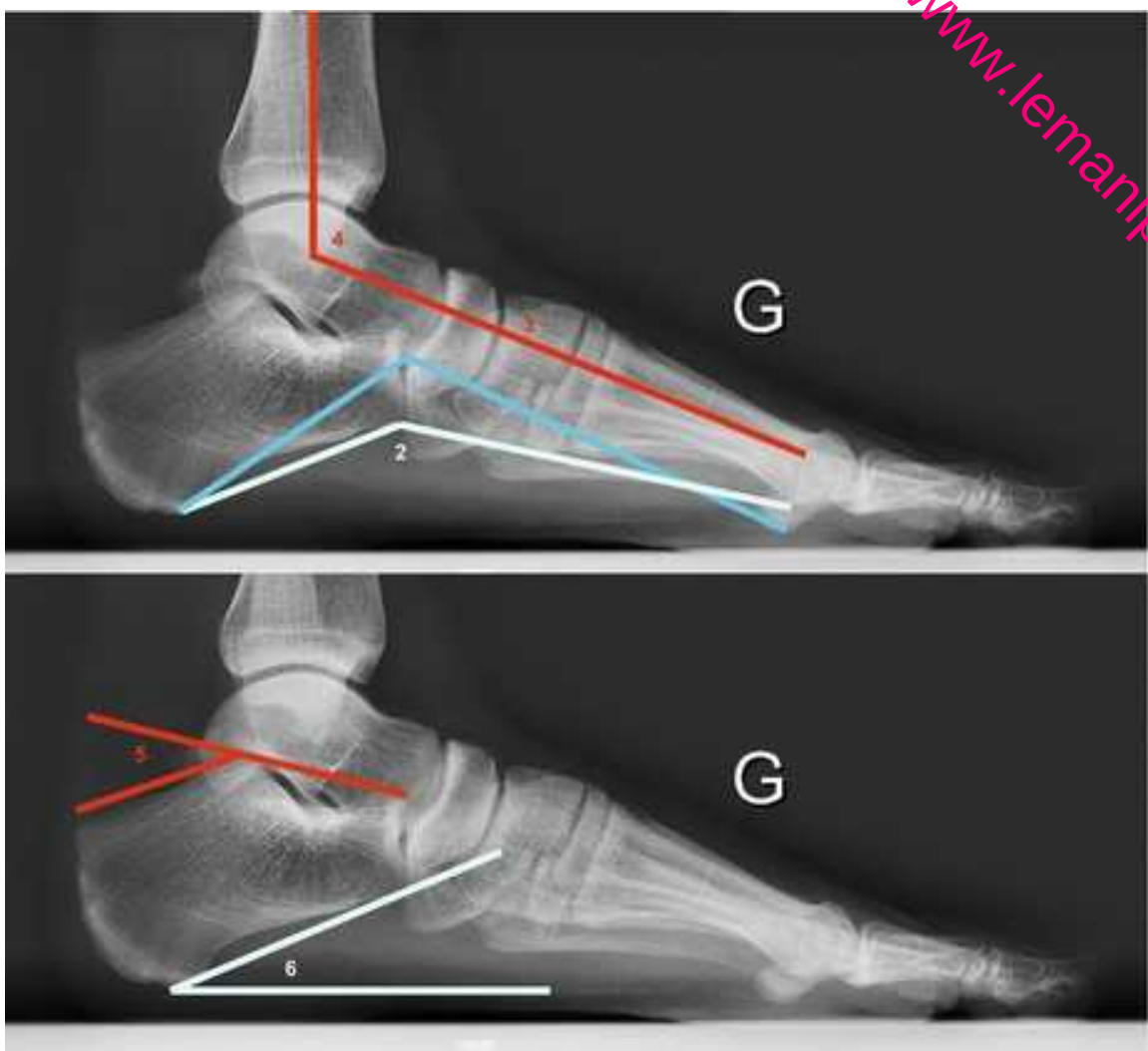

Arche médiale du pied. L'arche médiale du pied **(1)** est définie par : son sommet matérialisé, par l'extrémité inférieure de l'articulation talo-naviculaire, une droite reliant le point le plus déclive du calcanéus et le sommet, une seconde droite reliant le sommet au point le plus déclive des sésamoïdes. L'angle normal est compris entre 120° et 128° :
– pied creux si angle inférieur à 120° ;
– pied plat si angle supérieur à 128°.
Arche latérale du pied. L'arche latérale du pied **(2)** est définie par : son sommet, matérialisé par l'extrémité inférieure de l'articulation calcanéocuboïdienne, une droite reliant le point le plus déclive du calcanéus et le sommet, une seconde droite reliant le sommet au point le plus déclive du cinquième métatarsien.
Axe de Méary-Tomeno. L'axe de Méary-Tomeno **(3)** correspond à l'alignement du premier métatarsien avec l'axe du talus. Dans un pied plat, l'angulation se fait vers le bas ; dans un pied creux, l'angulation se fait vers le haut.
Angle tibiotalien. L'angle tibiotalien **(4)** est formé par l'axe du tibia et l'axe du talus. Il est normal entre 90° et 105°. Au-delà, on parle d'équin.
Angle de Boehler. L'angle de Boehler **(5)** est formé par la tangente au sommet de la tubérosité pos- térieure du calcanéus et par la tangente au rostre du calcanéus. Il est normal entre 25° et 40°. On recherche un enfoncement thalamique.
Pente calcanéenne. Elle est définie par l'angle **(6)** entre le sol et la tangente à la face plantaire du calcanéus, qui mesure entre 15° et 25°. On recherche une verticalisation du calcanéus.

www.lemanip.com

FICHE N°129

Appui plantaire antérieur–Incidence selon Gurtz

Positionnement

– Debout, déchaussé.

– Les orteils sont relevés par l'intermédiaire d'un cylindre radiotransparent (seringue de 20 ml ou 50 ml).

– Le talon est également surélevé.

Rayon directeur Horizontal.

Centrage Axe du troisième orteil, tangent au point d'appui.

Critères de réussite

– Bonne visualisation des cinq têtes métatarsiennes.

– Dégagement des interlignes sésamoïdométatarsiens.

Intérêt Étude des sésamoïdes et de l'appui plantaire antérieur.

1. Tête du 1er métatarsien. **2.** Tête du 2e métatarsien. **3.** Tête du 3e métatarsien. **4.** Tête du 4e métatarsien. **5.** Tête du 5e métatarsien. **6.** Interligne sésamoïdométatarsien médial.

www.lemanip.com

Normal. Les sésamoïdes et les têtes métatarsiennes sont sur la même horizontale.

Pied concave antérieur. Les sésamoïdes et les têtes métatarsiennes forment une arche concave vers le bas.

Pied convexe antérieur. Les sésamoïdes et les têtes métatarsiennes forment une arche convexe vers le bas.

FICHE N°130

www.lemanip.com

Appui plantaire postérieur–Incidence selon Méary

Positionnement

– Debout, déchaussé.

– Le sujet est face au tube.

– Un fil métallique vient mouler le plan cutané. Il est disposé en regard des malléoles et sous le point d'appui plantaire.

– Une talonnette surélève l'arrière-pied, ce qui évite les superpositions avec l'avant-pied.

Rayon directeur Horizontal.

Centrage Axe du troisième orteil, tangent au point d'appui.

Critères de réussite Bonne analyse des malléoles et du point d'appui postérieur.

Intérêt Étude de l'appui plantaire postérieur.

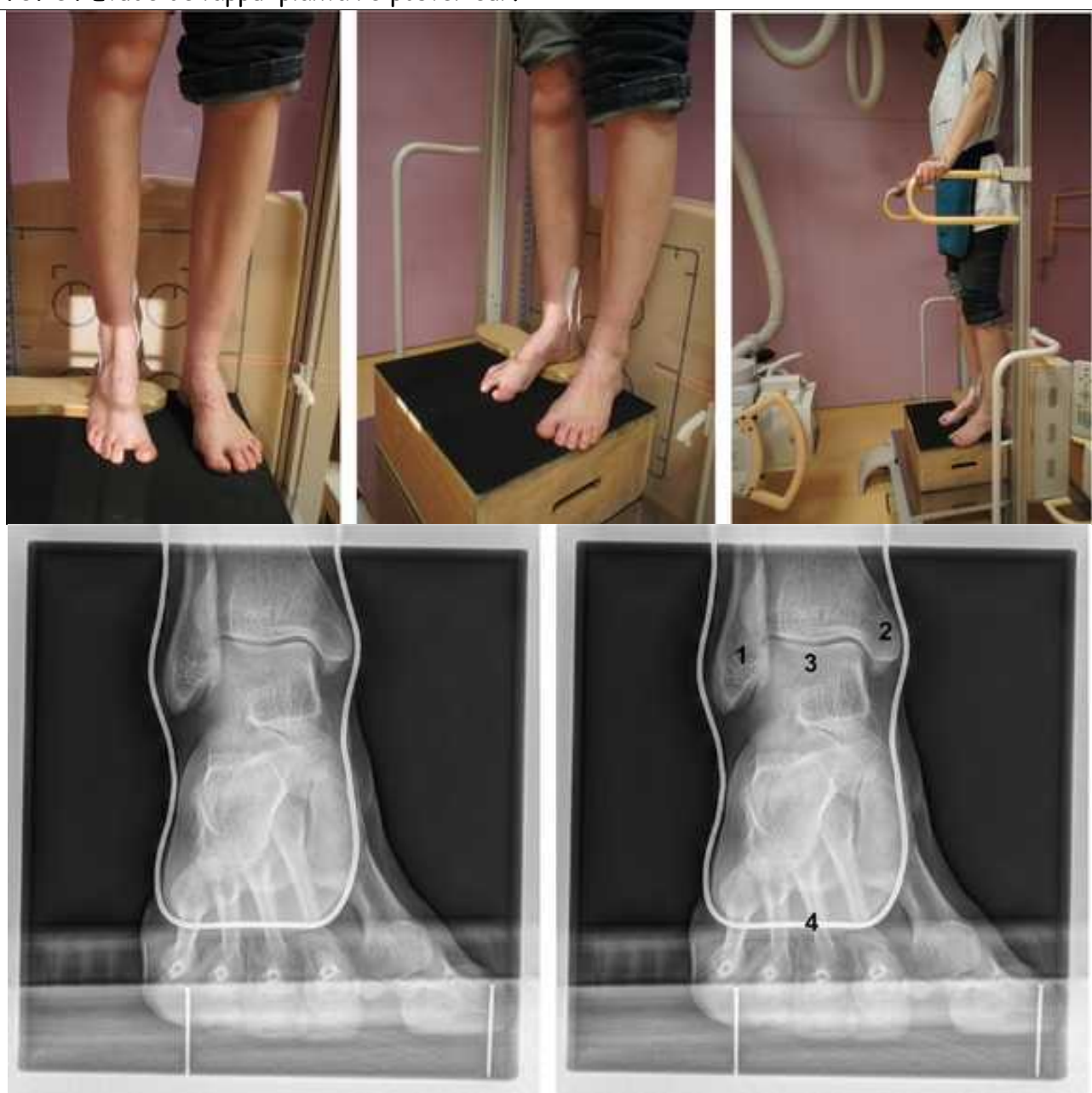

1. Malléole latérale.**2.** Malléole médiale.**3.** Dôme talien.**4.** Matérialisation du point d'appui postérieur.

www.lemanip.com

Valgus ou varus calcanéen. L'axe vertical (matérialisé en rouge) du tibia, passant par le milieu de l'articulation tibiotalienne, doit faire normalement son intersection avec l'appui plantaire postérieur à la jonction tiers interne-deux tiers externes.
L'axe des milieux (matérialisé en noir) passe par le milieu de l'articulation tibiotalienne et le milieu de l'appui plantaire pos- térieur. Il doit normalement faire un angle de 3° à 5° avec l'axe vertical (valgus talonnier physiologique).
– Si l'angle est ouvert en dehors, on parle de valgus calcanéen.
– Si l'angle est ouvert en dedans, on parle de varus calcanéen.

Valgus calcanéen. Varus calcanéen.

www.lemanip.com

FICHE N°131

Pathologie

Incidence de face bilatérale : arthropathie goutteuse chronique. Tuméfaction des tissus mous partiellement calcifiée, correspondant à des tophus. Tophus intraosseux (flèche).

Incidence de face bilatérale : polyarthrite rhumatoïde. Arthrite érosive des 4e et 5e métatarsophalangiennes droites et des 2e, 3e et 4e métatarsophalangiennes gauches.

www.lemanip.com

Incidence de face bilatérale : hallux rigidus.

Pincement métatarsophalangien du 1er rayon gauche et ostéophytose.

Incidence de profil du calcanéus : fracture de fatigue de la tubérosité postérieure chez une marathonienne.

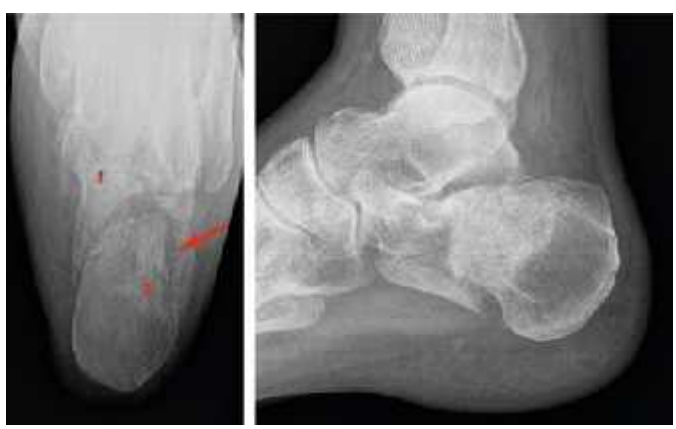

Incidence de face et de profil du calcanéus : fracture-enfoncement (angle de Boehler négatif) thalamique. Fragment antéromédial **(1)** et fragment postérolatéral **(2)**. Présence d'un second trait de fracture au sein de la partie postérolatérale (flèche).

Incidence de face et de profil du calcanéus : fracture de la tubérosité postérieure du calcanéus. Elle est visible quasi exclusivement sur le cliché de face.

FICHE N°132

www.lemanip.com

Cheville

Indications des radiographies de cheville après une entorse

Règles d'Ottawa pour la prescription de radiographies après une entorse de cheville

– Réalisation de radiographies de la cheville si le patient présente l'un des critères sui- vants :
– incapacité à faire quatre pas après le traumatisme et au service des ur- gences ;
– douleur à la palpation osseuse du bord postérieur de la fibula ou du tibia sur une hauteur de 6 cm ou au niveau de la pointe d'une des deux malléoles.
– Réalisation de radiographies du pied si le patient présente l'un des critères sui- vants :
– incapacité à faire quatre pas après le traumatisme et au service des ur- gences ;
– douleur à la palpation de l'os navi- culaire ou de la base du cin- quième métatarsien.

Conférence de consensus «L'entorse de cheville au service d'urgence » (recommandations 2004)

– Respect des critères d'Ottawa.
– Réalisation de clichés standards simples.
– Trois incidences semblent souhaitables pour la cheville :
  – face ;
  – mortaise (face en rotation interne de 20°) ;
  – profil.

www.lemanip.com

FICHE N°133

Incidence de face

Positionnement

– Décubitus dorsal, membre inférieur en extension.

– Obliquité de la ligne bimalléolaire (malléole latérale légèrement plus basse que la malléole médiale).

– Éviter la flexion plantaire.

Rayon directeur Vertical.

Centrage

Ligne médiane, à 2 cm au-dessus de la malléole latérale.

Localisateur indispensable de 12 cm de diamètre.

Critères de réussite Bon dégagement de l'interligne tibiotalien.

Intérêt Traumatologie, orthopédie, rhumatologie.

1. Malléole latérale. **2.** Malléole médiale. **3.** Dôme talien. **4.** Processus latéral du talus. **5.** Pilon tibial. **6.** Interligne tibiotalien.

www.lemanip.com

FICHE N°134

Incidence de face vraie (de la mortaise)

Positionnement

– Décubitus dorsal.

– Membre inférieur en extension, rotation médiale de la cheville : horizontaliser la ligne bimalléolaire.

– Éviter la flexion plantaire.

Rayon directeur Vertical.

Centrage

Ligne médiane, à 2 cm au-dessus de la pointe de la malléole latérale.

Localisateur indispensable de 12 cm de diamètre.

Critères de réussite

– Bon dégagement de l'interligne talofibulaire et du versant latéral du dôme talien.

– Bonne visualisation de la malléole latérale.

– Meilleur dégagement de l'interligne tibiofibulaire distal.

Intérêt Traumatologie, orthopédie, rhumatologie.

1. Malléole latérale. **2.** Malléole médiale. **3.** Dôme talien. **4.** Processus latéral du talus. **5.** Pilon tibial. **6.** Interligne talofibulaire. **7.** Interligne tibiotalien. **8.** Interligne tibiofibulaire distal.

www.lemanip.com

Espace clair médial Situé entre le bord médial du talus et le bord latéral de la malléole tibiale (mesure réalisée à 1cm en dessous du bord antérieur du tibia). Il est égal à la distance séparant le bord antérieur du tibia avec le dôme du talus (têtes de flèches).
Normal : inférieur ou égal à 4 mm sur l'incidence de face vraie de mortaise. Pathologique au delà de 4 mm : diastasistibiotalien témoin d'une atteinte de la syndesmose tibiofibulaire.

Espace clair tibiofibulaire Distance entre le bord médial de la malléole latérale et le bord postérolatéral du tibia (mesure réalisée à 1 cm au dessus du bord antérieur du tibia).
Normale : < 6 mm sur l'incidence de face et face vraie de mortaise.

Chevauchement tibio-fibulaire Distance entre le bord médial de la malléole latérale et le bord antérolatéral du tibia (mesure réalisée à 1 cm au dessus du bord antérieur du tibia).
Normale : > 6 mm sur l'incidence de face et > 1 mm sur l'incidence de face vraie de mortaise.

www.lemanip.com

FICHE N°135

Incidence oblique médiale

Positionnement

- Décubitus dorsal, membre inférieur en extension.
- Rotation médiale de la cheville : obliquité de la ligne bimalléolaire de 45°.
- Soulever les fesses.
- Éviter la flexion plantaire.

Rayon directeur Vertical.

Centrage

Ligne médiane, à 2 cm au-dessus de la malléole latérale.

Localisateur indispensable de 8–12 cm de diamètre.

Critères de réussite Aspect déroulé du dôme talien.

Intérêt

Diagnostic de lésion ostéochondrale du dôme du talus, notamment de son angle supérolatéral.

1. Malléole médiale. **2.** Malléole latérale. **3.** Angle supérolatéral du dôme talien. **4.** Tête du talus. **5.** Calcanéus. **Pointillés** : Dôme talien.

www.lemanip.com

FICHE N°136

Incidence de profil

Positionnement

- Décubitus latéral du côté concerné.
- Le membre inférieur est en extension.
- Le pied est stabilisé par une cale sous son bord latéral.

Rayon directeur Vertical.

Centrage 1 cm au-dessus de la pointe de la malléole médiale.

Localisateur indispensable de 12 cm de diamètre.

Critères de réussite

- Aspect arrondi de la poulie talienne, non dédoublée.
- Superposition des malléoles latérale et médiale.

Intérêt Traumatologie, orthopédie, rhumatologie.

1. Malléole antérieure du tibia. **2.** Malléole postérieure du tibia. **3.** Poulie talienne. **4.** Col du talus. **5.** Tête du talus. **6.** Processus latéral du talus. **7.** Processus postérieurs du talus (latéral et médial). **8.** Rostre du calcanéus. **9.** Sustentaculum tali. **10.** Os naviculaire. **11.** Tubérosité du cuboïde. **12.** Base du 5e métatarsien. **13.** Articulation talo-naviculaire. **14.** Articulation calcanéocuboïdienne.

www.lemanip.com

FICHE N°137

Incidence dynamique–Flexion dorsale maximale

Positionnement

- Décubitus latéral du côté concerné.
- Le membre inférieur est en extension.
- Le pied est stabilisé par une cale sous le bord latéral du pied.
- La cheville est placée en flexion dorsale maximale.

Rayon directeur Vertical.

Centrage 1 cm au-dessus de la pointe de la malléole médiale.
Localisateur indispensable.

Critères de réussite

- Cheville en flexion dorsale maximale.
- Aspect arrondi de la poulie talienne, non dédoublée.
- Superposition des malléoles latérale et médiale.

Intérêt Recherche d'un conflit antérieur de cheville.

1. Malléole antérieure du tibia. **2.** Malléole postérieure du tibia. **3.** Col du talus. **4.** Tête du talus. **5.** Poulie talienne. **6.** Processus postérolatéral du talus.

FICHE N°138

www.lemanip.com

Incidence dynamique–Flexion plantaire maximale

Positionnement

- Décubitus latéral du côté concerné.
- Le membre inférieur est en extension.
- La cheville est placée en flexion plantaire maximale.

Rayon directeur Vertical.

Centrage 1 cm au-dessus de la pointe de la malléole médiale.

Localisateur indispensable.

Critères de réussite

- Cheville en flexion plantaire maximale.
- Aspect arrondi de la poulie talienne, non dédoublée.
- Superposition des malléoles latérale et médiale.

Intérêt Rechercher un conflit postérieur de cheville.

1. Malléole postérieure du tibia.**2.** Malléole antérieure du tibia.**3.** Processus postérolatéral du talus.**4.** Col du talus. **5.** Poulie talienne. **6.** Face supérieure du calcanéus.

www.lemanip.com

FICHE N°139

Incidence dynamique–Tiroir antérieur

Positionnement

– Décubitus latéral du côté concerné.

– Le membre inférieur est en extension.

– Le pied est positionné de profil dans le dispositif de type Telos®. Une pression est appliquée contre la face antérieure de la jambe (partie basse). L'opérateur adapte la force appliquée en fonction du ressenti du patient.

Rayon directeur Vertical.

Centrage 1 cm au-dessus de la pointe de la malléole médiale.

Critères de réussite

– Aspect arrondi de la poulie talienne, non dédoublée.

– Superposition des malléoles latérale et médiale.

Intérêt Cliché bilatéral pour la recherche d'une laxité, à distance du traumatisme.

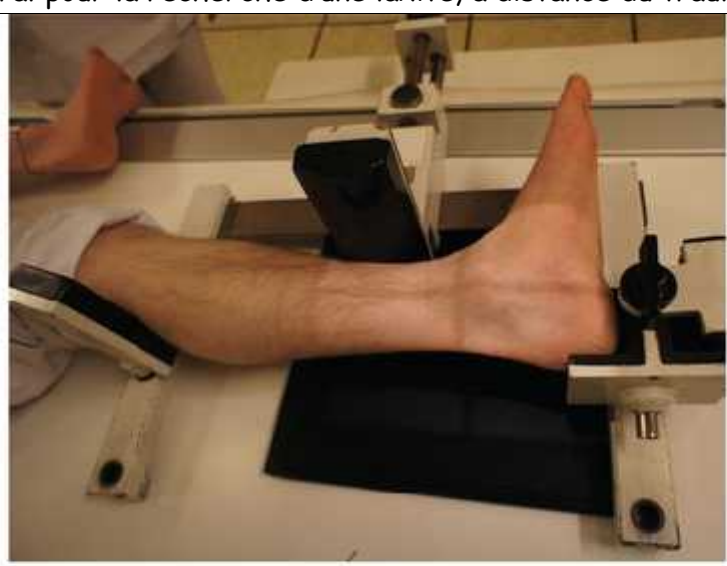

Mesure de la distance entre la tangente à la partie postérieure du pilon tibial et la tangente au versant postérieur du dôme talien.

Pathologique si cette distance est supérieure à 8 mm : rupture du ligament talofibulaire antérieur.

FICHE N°140

www.lemanip.com

Incidence dynamique–Varus forcé

Positionnement

– Décubitus dorsal.

– Le membre inférieur est en extension.

– La cheville est positionnée de face dans le dispositif de type Telos®. Une pression est appliquée contre la face médiale de la jambe (partie basse). L'opérateur adapte la force appliquée en fonction du ressenti du patient.

Rayon directeur Vertical.

Centrage 1 cm au-dessus de la pointe de la malléole médiale.

Critères de réussite Cheville de face en varus forcé.

Intérêt

Cliché bilatéral pour la recherche d'une laxité, à distance du traumatisme.

Même principe pour le valgus (moins réalisé).

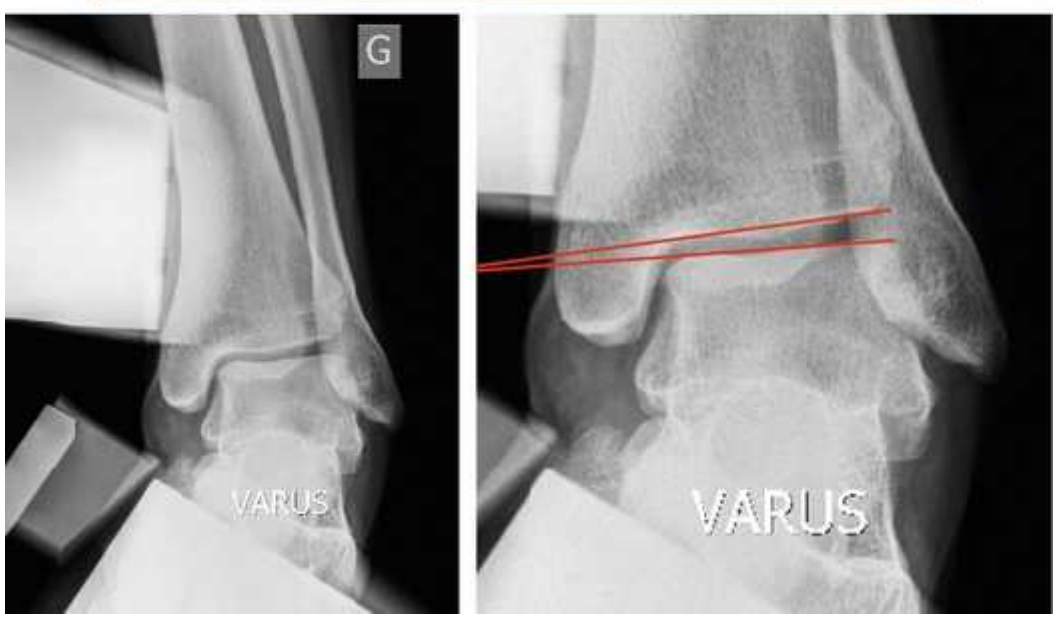

Mesure de l'angle formé par la tangente à la surface articulaire du pilon tibial avec la tangente au dôme du talus. Angle pathologique si supérieur à 10° : rupture du ligament talofibulaire antérieur et calcanéofibulaire. Si l'angle est supérieur à 15°, il existe une rupture des trois faisceaux du ligament collatéral latéral.

FICHE N°141

www.lemanip.com

Pathologie

Incidence de profil : fracture-avulsion ligamentaire.
Fracture-avulsion de l'insertion naviculaire du ligament talo-naviculaire.

Incidence de profil : fracture-avulsion ligamentaire.
Fracture-avulsion de l'insertion talaire du ligament talo-naviculaire.

Incidence de profil : fracture de la pointe de la tubérosité du cuboïde.

www.lemanip.com

Incidence de face : fracture de la pointe de la malléole latérale.

Incidence de face : fracture ostéochondrale de la partie supérolatérale du dôme talien.
Tuméfaction des tissus mous périmalléolaires.

Incidences de face vraie de la mortaise : fracture malléolaire latérale.
Diastasis talotibial médial évalué à environ 5 mm (> 4 mm) correspondant à une atteinte du ligament collatéral médial et de la syndesmose tibiofibulaire inférieure.

www.lemanip.com

Incidences de face et de profil : fracture malléolaire.
Fracture trimalléolaire (latérale, médiale et marge antérieure du tibia : flèche) et luxation talocrurale latérale.

Incidence de face vraie de la mortaise : diastasis tibiofibulaire inférieur et talotibial médial.
Évoquer une rupture du ligament collatéral médial et de la syndesmose tibiofibulaire inférieure.

FICHE N°142

www.lemanip.com

Jambe Incidence de face

Positionnement

- Décubitus dorsal.
- Le membre inférieur est en extension et légère rotation médiale.
- Patella au zénith.

Rayon directeur Vertical.

Centrage Milieu de la jambe.

Cassette 36/43 en diagonale.

Critères de réussite

- Les deux os de la jambe compris sur le cliché, avec les interlignes articulaires sus-jacent et sous-jacent.
- Genou et cheville de face.

Intérêt Traumatologie, orthopédie, rhumatologie.

1. Condyle tibial médial.**2.** Diaphyse tibiale.**3.** Malléole médiale.**4.** Tête de la fibula.**5.** Diaphyse fibulaire.**6.** Malléole latérale.

FICHE N°143

www.lemanip.com

Incidence de stitching

Positionnement

- Décubitus dorsal.
- Le membre inférieur est en extension et légère rotation médiale.
- Patella au zénith.
- Les pieds sont maintenus entre eux par une bande souple.
- Une règle est placée le long de la jambe (utile pour l'assemblage des clichés).

Rayon directeur Vertical.

Centrage Milieu de la jambe.

Acquisition automatisée de deux clichés, le premier centré sur la moitié supérieure de la jambe, le second centré sur la moitié inférieure.

Un assemblage des deux clichés est réalisé automatiquement ; un ajustement manuel peut s'avérer nécessaire.

Distance foyer-film : 1,50 m, le tube placé au plus haut et la table abaissée au maximum.

Critères de réussite

- Les deux os de la jambe compris sur le cliché avec les interlignes articulaires sus-jacent et sous-jacent.
- Genou et cheville de face.

Intérêt Traumatologie, orthopédie, rhumatologie.

Centrage manuel.

www.lemanip.com

Premier cliché automatisé.

Second cliché automatisé.

www.lemanip.com

FICHE N°144

Incidence de profil

Positionnement

- Décubitus latéral.
- Genou et cheville de profil.
- Le genou est légèrement fléchi.

Rayon directeur Vertical.

Centrage

Milieu de la jambe.

Cassette 36/43 en diagonale.

Critères de réussite

- Les deux os de la jambe compris sur le cliché, avec les interlignes articulaires sus-jacent et sous-jacent.
- Genou et cheville de face.

Intérêt Traumatologie, orthopédie, rhumatologie.

1. Tibia. **2.** Fibula. **3.** Tubérosité tibiale antérieure. **4.** Malléole antérieure du tibia. **5.** Malléole postérieure du tibia. **6.** Versant postérieur du condyle tibial médial. **7.** Col de la fibula.

Ligne pointillée : Condyle tibial latéral.

FICHE N°145

www.lemanip.com

Incidence de profil–Mode stitching

Positionnement

– Décubitus latéral.
– Genou et cheville de profil.
– Le genou légèrement fléchi.
– Une règle est placée le long de la jambe (utile pour l'assemblage des clichés).

Rayon directeur Vertical.

Centrage

Milieu de la jambe.

Acquisition automatisée de deux clichés, le premier centré sur la moitié supérieure de la jambe, le second centré sur la moitié inférieure.

Un assemblage des deux clichés est réalisé automatiquement ; un ajustement manuel peut s'avérer nécessaire.

Distance foyer-film : 1,50 m, le tube placé au plus haut et la table abaissée au maximum.

Critères de réussite

– Les deux os de la jambe compris sur le cliché avec les interlignes articulaires sus-jacent et sous-jacent.
– Genou et cheville de profil.

Intérêt Traumatologie, orthopédie, rhumatologie.

Centrage manuel.

www.lemanip.com

Premier cliché automatisé.

Second cliché automatisé.

www.lemanip.com

FICHE 146

Incidence oblique médiale

Positionnement

- Décubitus dorsal.
- Le membre inférieur en extension et rotation médiale.
- Soulever le bassin (stabilisé par une cale).

Rayon directeur Vertical.

Centrage

Milieu de la jambe.

Cassette 36/43 en diagonale. Augmenter la distance foyer film pour inclure la totalité de la jambe sur le cliché.

Critères de réussite

- Les deux os de la jambe compris sur le cliché avec les interlignes articulaires sus-jacent et sous-jacent.
- Bon dégagement de la fibula.

Intérêt Traumatologie, orthopédie, rhumatologie.

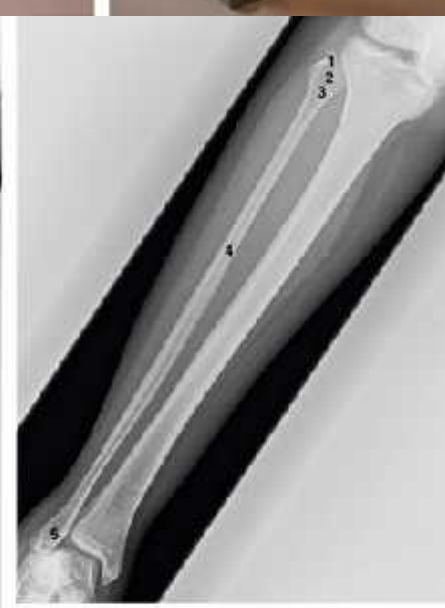

1. Apex de la fibula. **2.** Tête de la fibula. **3.** Col de la fibula. **4.** Diaphyse fibulaire. **5.** Malléole latérale.

www.lemanip.com

FICHE N°147

Incidence oblique latérale

Positionnement

– Décubitus dorsal.

– Le membre inférieur en extension et rotation latérale de 45°.

Rayon directeur Vertical.

Centrage Milieu de la jambe.

Cassette 36/43 en diagonale. Augmenter la distance foyer film pour inclure la totalité de la jambe sur le cliché.

Critères de réussite

– Superposition du tibia et de la fibula.

– Les deux os de la jambe compris sur le cliché avec les interlignes articulaires sus-jacent et sous-jacent.

– Bonne analyse de la partie postéromédiale de la diaphyse tibiale.

Intérêt Traumatologie, orthopédie, rhumatologie : recherche de fracture de fatigue du tibia.

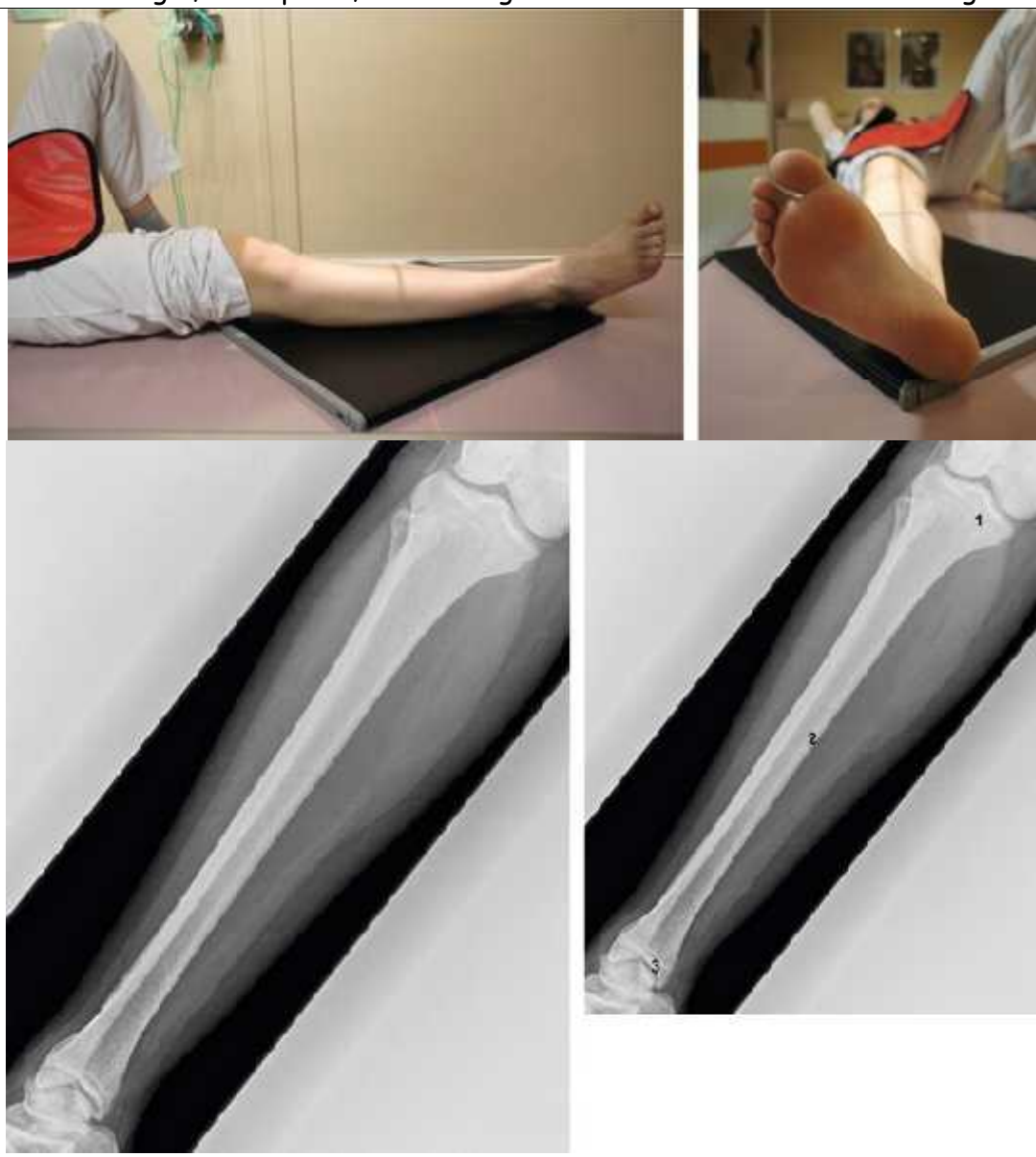

1. Condyle tibial médial. **2.** Versant postéromédial de la diaphyse tibiale. **3.** Malléole médiale.

www.lemanip.com

FICHE N°148

Incidence de profil médial en décubitus dorsal (traumatique)

Positionnement

– Décubitus dorsal.

– Membre inférieur en extension reposant sur des cales, en légère rotation médiale.

Rayon directeur Horizontal.

Le détecteur est placé contre la face médiale de la jambe, calé par des sacs de sable.

Centrage On réalise deux centrages en raison de la taille limitée des détecteurs :

– *premier cliché* : au-dessus du milieu de la jambe pour avoir les deux tiers supérieurs ;

– *second cliché* : en dessous du milieu de la jambe pour avoir les deux tiers inférieurs.

Critères de réussite

– *Premier cliché* : visualisation du genou et des deux tiers supérieurs des deux os de la jambe.

– *Second cliché* : visualisation de la cheville et des deux tiers inférieurs des deux os de la jambe.

Intérêt Traumatologie.

Premier cliché.

Premier cliché.

Second cliché.

Second cliché.

FICHE N°149

www.lemanip.com

Genou

Indications des radiographies du genou après traumatisme

Règles d'Ottawa pour la prescription de radiographies après un traumatisme du genou

– Réalisation de radiographies du genou si le patient présente l'un des critères suivants :
  - âge supérieur ou égal à 55 ans ;
  - douleur de la tête de la fibula ;
  - douleur isolée de la patella ;
  - incapacité à effectuer une flexion de 90° ;
  - incapacité à faire quatre pas après le traumatisme et au service des urgences.

www.lemanip.com

FICHE N°150

Incidence de face en décubitus dorsal

Positionnement
- Décubitus dorsal.
- Membre inférieur en extension et rotationmédiale modérée.
- Patella au zénith.

Rayon directeur Vertical ou inclinaison craniocaudale maximale de 5°.
Centrage Apex de la patella.
Critères de réussite
- Patella au zénith.
- Bon dégagement des interlignes fémorotibiaux.

Intérêt Traumatologie.

1. Condyle fémoral latéral. **2.** Condyle fémoral médial. **3.** Épicondyle fémoral latéral.
4. Épicondyle fémoral médial. **5.** Fossette du tendon du muscle poplité. **6.** Plateau tibial latéral.
7. Plateau tibial médial. **8.** Épines tibiales. **9.** Tête de la fibula. **10.** Col de la fibula.

Gratuittement

www.lemanip.com

Radiologie et imagerie medicale

Livres,memoires,rapport de stage,courses,radiologie conventionnelle,Scanner,TDM,IRM,Scintigraphie, Medecine nucleaire,Radiotherapie,Radiologie Interventionnelle,Oncologie,Clichees,Cas interpretes,exposes,medecine

https://www.lemanip.com/

www.lemanip.com

FICHE N°151

www.lemanip.com

Incidence bilatérale de face en charge

Positionnement

- Debout, déchaussé.
- Les membres inférieurs sont en extension et rotation médiale modérée.
- Patella au zénith.

Rayon directeur Horizontal.

Centrage Ligne médiane à hauteur des apex patellaires.

Critères de réussite

- Patellas au zénith.
- Bon dégagement des interlignes fémorotibiaux.

Intérêt Rhumatologie (en charge systématique).

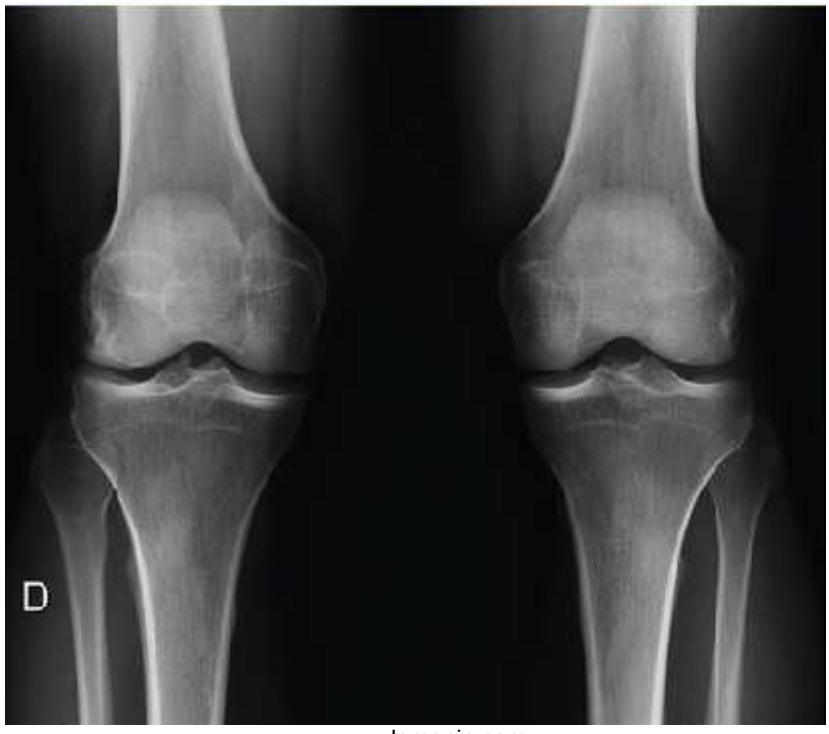

www.lemanip.com

FICHE N°152

Incidence de face en charge à 30° de flexion (schuss)

Positionnement

- Debout, déchaussé.
- Pieds en légère rotation médiale.
- Genoux en flexion modérée de 30°.
- La face antérieure de la patella touchant le détecteur.

Rayon directeur

Inclinaison craniocaudale si l'axe des jambes est oblique.

Horizontal si l'axe des jambes est vertical. Dans les 2 cas il s'agit d'être tangent aux plateaux tibiaux.

Centrage Ligne médiane à hauteur du pli de flexion.

Critères de réussite Bon dégagement des interlignes fémorotibiaux.

Intér êt Visualisation du versant postérieur de l'interligne fémorotibial (zone portante), région débutante d'arthrose.

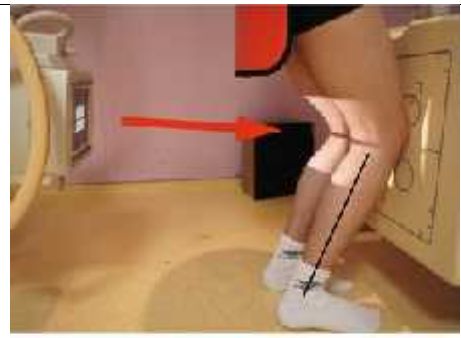

1. Versant postérieur des condyles fémoraux. **2.** Interligne fémorotibial. **3.** Condyles tibiaux. **4.** Échancrure intercondylienne. **5.** Fossette du tendon du muscle poplité. **6.** Tubercule de l'adducteur.

www.lemanip.com

FICHE N°153

Incidence de l'échancrure intercondylienne

Positionnement

– Procubitus.

– Genou fléchi de 30° à 40°.

Rayon directeur Inclinaison craniopodale de 30°.

Centrage

Pli de flexion.

Localisateur de 11 ou 12 cm de diamètre.

Critères de réussite

Bon dégagement de l'échancrure intercondylienne et des épines tibiales.

Intérêt

– Recherche d'ostéonécrose : face postéroinférieure des condyles.

– Recherche d'ostéochondrite : face médiale profonde des condyles.

– Recherche de corps étranger : espace intercondylien.

1. Échancrure intercondylienne. **2.** Épines tibiales. **3.** Condyle fémoral latéral. **4.** Condyle fémoral médial. **5.** Fossette du tendon du muscle poplité.

www.lemanip.com

FICHE N°154

Incidence de profil

Positionnement

- Décubitus latéral du côté concerné.
- Genou en flexion modéré.
- Le membre inférieur controlatéral positionné en avant.
- Le talon légèrement surélevé.
- Palper avec le pouce et l'index les bords latéral et médial de la patella pour positionner le genou de profil.

Rayon directeur Inclinaison podocraniale de 5° à 10° ; le condyle fémoral médial descend plus bas que le latéral.

Centrage

Hauteur de l'apex de la patella, au milieu du genou.

Localisateur indispensable.

Critères de réussite

- Bon dégagement des interlignes fémorotibial et fémoropatellaire.
- Superposition des condyles fémoraux latéral et médial.

Intérêt Traumatologie, orthopédie et rhumatologie.

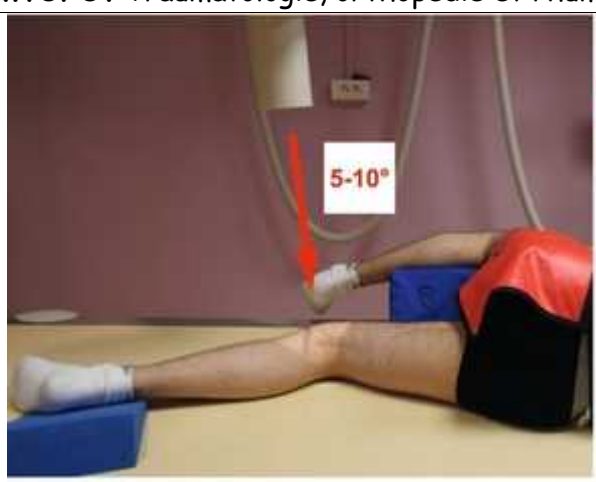

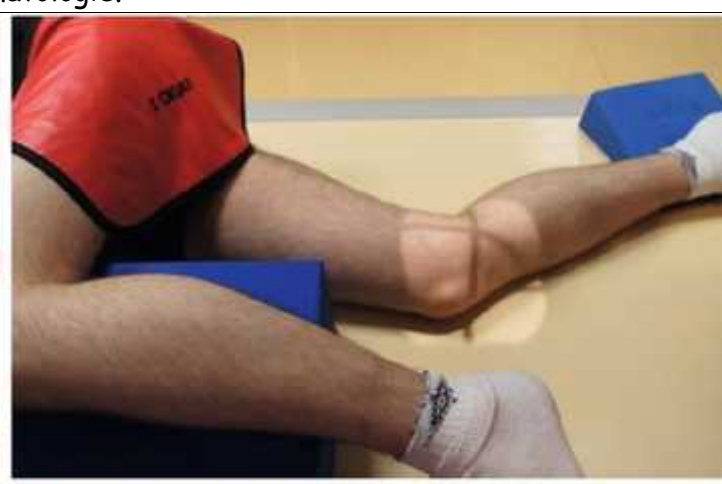

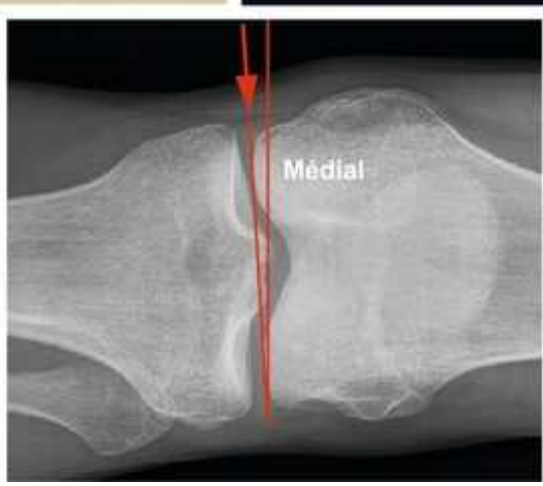

www.lemanip.com

1. Patella. **2.** Toit ou fond de la fosse intercondylaire. **3.** Fond de la gorge trochléenne. **4.** Superposition des condyles fémoraux. **5.** Tubérosité tibiale antérieure. **6.** Superposition des condyles tibiaux latéral et médial. **7.** Col de la fibula. **8.** Interligne fémoropatellaire. **9.** Interligne fémorotibial.

Mesure de hauteur de la patella par la méthode de Caton et Deschamps (rapport AT/AP).

Distance AP : longueur articulaire de la patella.

Distance AT : distance entre le bord inférieur de la surface articulaire de la patella et la partie antérosupérieure du tibia. Normal : rapport AT/AP entre 0,8 et 1,2. Patella haute : supérieur ou égal à 1,2. Patella basse : entre 0,6 et 0,8.

Patella infera : en dessous de 0,6.

www.lemanip.com

FICHE N°155

Incidence de profil en décubitus dorsal

Positionnement

- Décubitus dorsal.
- Genou légèrement fléchi maintenu par une cale à sa face postérieure.
- Le détecteur est placé contre la face médiale du genou.
- Obliquité du brancard d'environ 10° : les épaules sont rapprochées du tube et les pieds sont éloignés (cf. flèches) ; le condyle fémoral médial descend plus bas que le latéral.

Rayon directeur Horizontal.

Centrage Milieu du genou, à hauteur de l'apex de la patella.

Critères de réussite

- Bon dégagement des interlignes fémorotibial et fémoropatellaire.
- Léger décalage entre les condyles latéral et médial.

Intérêt Traumatologie.

FICHE N°156

www.lemanip.com

Prothèse totale-Mesures

Incidence de profil (rayon directeur horizontal) et incidence de face en décubitus dorsal : fracture de la patella.

www.lemanip.com

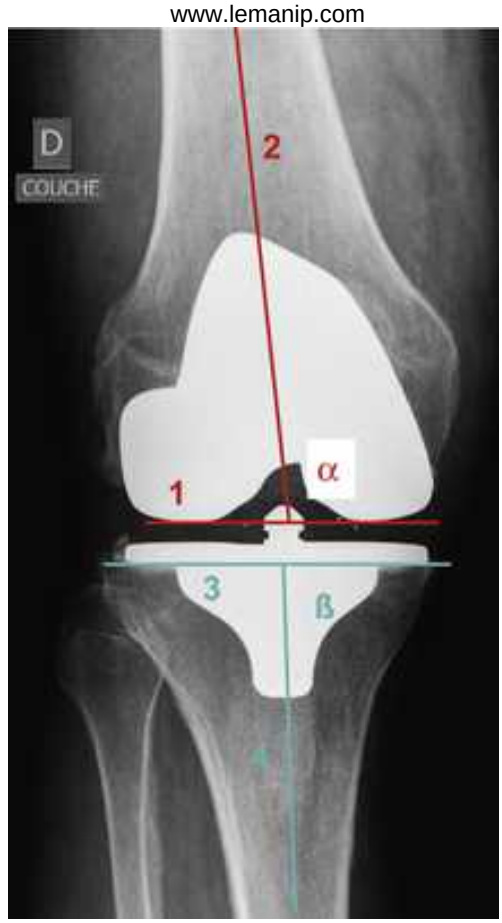

Plan frontal (mesures réalisées sur le versant médial). **Angle α** : formé par l'axe bicondylien **(1)** (tangente aux condyles) et l'axe anatomique du fémur **(2)**.
Angle β : formé par l'axe de l'embase tibiale **(3)** et l'axe anatomique du tibia **(4)**.

Plan sagittal (mesures réalisées sur le versant postérieur).
Angle γ : formé par l'axe du plan de coupe fémoral **(5)** et l'axe anatomique du fémur **(2)**.
Angle δ : formé par l'axe de l'embase tibiale **(3)** et l'axe anatomique du tibia **(4)**.

www.lemanip.com

Défilé fémoropatellaire. On évalue le centrage patellaire.

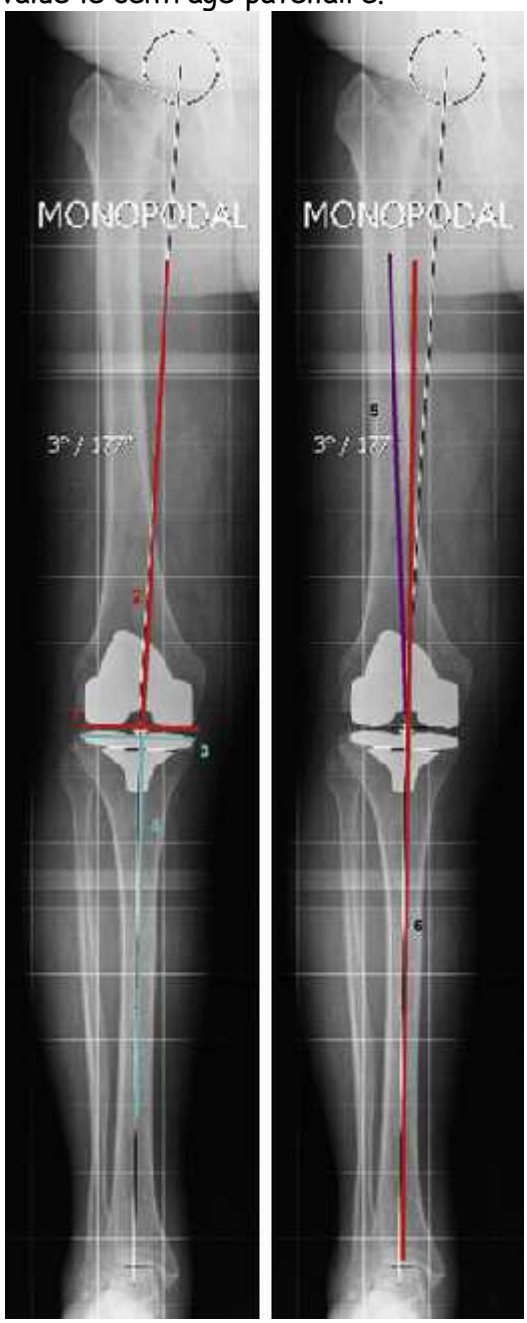

Axes. L'axe bicondylien **(1)** (tangent aux condyles) doit être perpendiculaire à l'axe mécanique du fémur **(2)** (centre de la tête fémorale-milieu de l'échancrure intercondylienne). L'axe de l'embase tibiale **(3)** doit être perpendiculaire à l'axe mécanique du tibia **(4)**. Il existe un valgus normal entre l'axe anatomique du fémur **(5)** et l'axe anatomique du tibia **(6)** qui est compris entre 4° et 10°.

www.lemanip.com

FICHE N°157

Ligamentoplastie–Mesures

Incidence de face du genou.

Un tunnel fémoral **(1)** est en bonne position sur le cliché de face s'il se situe à 11 h pour le genou droit et à 13 h pour le genou gauche. Son extrémité distale doit se situer en regard de la partie supérolatérale de l'échancrure intercondylienne (flèche rouge).

Un tunnel tibial **(2)** est en bonne position sur le cliché de face si son extrémité proximale se situe en regard du massif des épines tibiales (flèche noire). Ce tunnel doit avoir une orientation vers le bas et le dedans.

Incidence de profil du genou.

Un tunnel fémoral **(1)** est en bonne position sur le cliché de profil s'il se situe au croisement (flèche rouge) entre la corticale postérieure du fémur **(4)** et la ligne de Blumensaat (toit de l'échancrure) **(3)**.

Un tunnel tibial **(2)** est en bonne position sur le cliché de profil s'il se situe parallèlement et en arrière de la ligne de Blumensaat sur un genou en extension. Son extrémité proximale doit se situer en regard du deuxième quart antérieur du plateau tibial.

www.lemanip.com

FICHE N°158

Incidence oblique médiale

Positionnement

- Décubitus dorsal.
- Membre inférieur en extension et rotation médiale de 45°.
- Se mettre au pied du patient pour vérifier l'inclinaison du genou.

Rayon directeur Inclinaison podocraniale de 5° à 10°.

Centrage Ligne médiane, à hauteur de l'apex de la patella.

Localisateur de 11 ou 12 cm de diamètre.

Critères de réussite

- Bon dégagement des interlignes fémorotibiaux et du condyle fémoral latéral.
- Visualisation de l'interligne tibiofibulaire proximal.

Intérêt Recherche de lésion ostéochondrale.

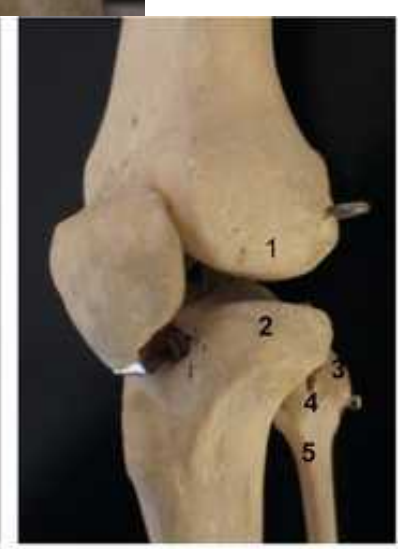

1. Condyle fémoral latéral. **2.** Condyle tibial latéral. **3.** Apex de la tête fibulaire. **4.** Tête de la fibula. **5.** Col de la fibula. **6.** Interligne tibiofibulaire proximal. **7.** Fossette du tendon du muscle poplité.

www.lemanip.com

FICHE N°159

Incidence oblique latérale

Positionnement
- Décubitus dorsal.
- Membre inférieur en extension et rotation latérale de 45°.
- Se mettre au pied du patient pour vérifier l'inclinaison du genou.

Rayon directeur Inclinaison podocraniale de 5° à 10°.
Centrage Ligne médiane, à hauteur de l'apex de la patella.
Localisateur de 11 ou 12 cm de diamètre.
Critères de réussite Bon dégagement des interlignes fémorotibiaux et du condyle fémoral médial.
Intérêt Recherche de lésions ostéochondrales.



1. Condyle fémoral médial. **2.** Condyle tibial médial. **3.** Tubercule de l'adducteur.

FICHE N°160

www.lemanip.com

Incidence dynamique–Tiroir antérieur

Positionnement

– Décubitus latéral.

– Genou fléchi à 90°, installé dans le dispositif de type Telos®.

– Une force est appliquée à la face antérieure de la patella, adaptée selon la tolérance du patient.

Rayon directeur Inclinaison podocraniale de 5° à 10°.

Centrage À hauteur de l'apex de la patella, au milieu du genou.

Un contrôle scopique peut être nécessaire.

Critères de réussite

– Genou de profil strict : superposition des condyles fémoraux.

– Bon dégagement des interlignes fémorotibiaux.

Intérêt Cliché bilatéral pour la recherche d'une laxité, à distance du traumatisme.

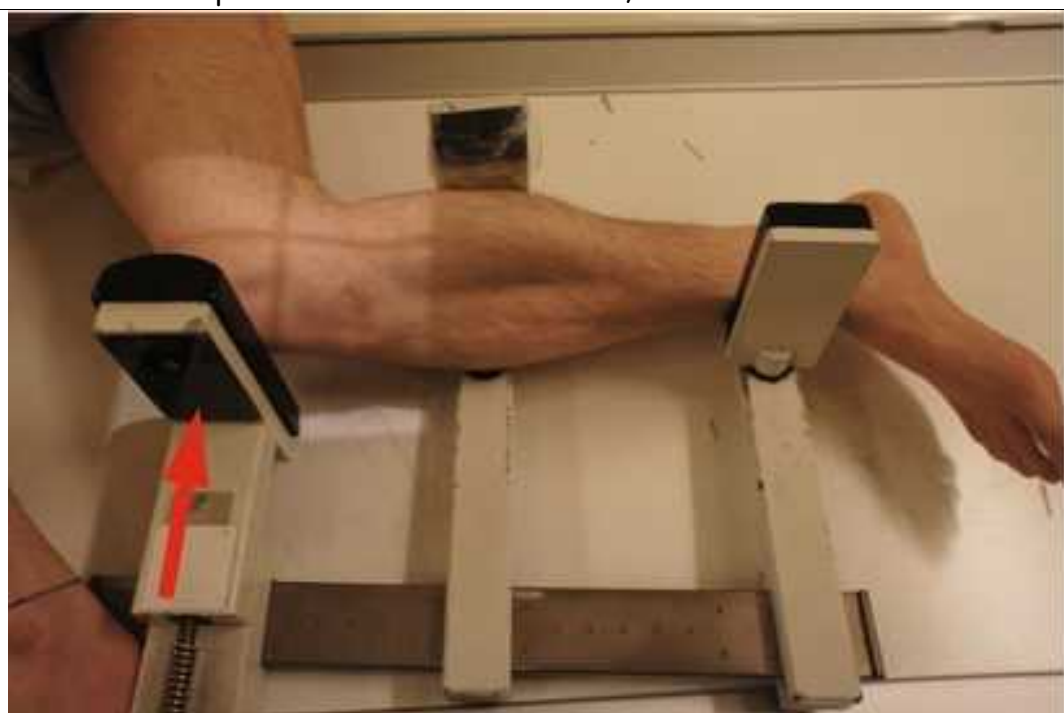

Mesure du déplacement entre le bord postérieur des condyles fémoraux et le bord postérieur des plateaux tibiaux. Une différence de 3 mm est considérée comme pathologique, en faveur d'une rupture du ligament croisé antérieur.

FICHE N°161

www.lemanip.com

Incidence dynamique–Tiroir postérieur

Positionnement

– Décubitus latéral.

– Genou fléchi à 90°, installé dans le dispositif de type Telos®.

– Une force est appliquée à la face antérieure de la jambe, adaptée selon la tolérance du patient.

Rayon directeur Inclinaison podocraniale de 5° à 10°.

Centrage À hauteur de l'apex de la patella, au milieu du genou.

Un contrôle scopique peut être nécessaire.

Critères de réussite

– Genou de profil strict : superposition des condyles fémoraux.

– Bon dégagement des interlignes fémorotibiaux.

Intérêt Cliché bilatéral pour la recherche d'une laxité, à distance du traumatisme.

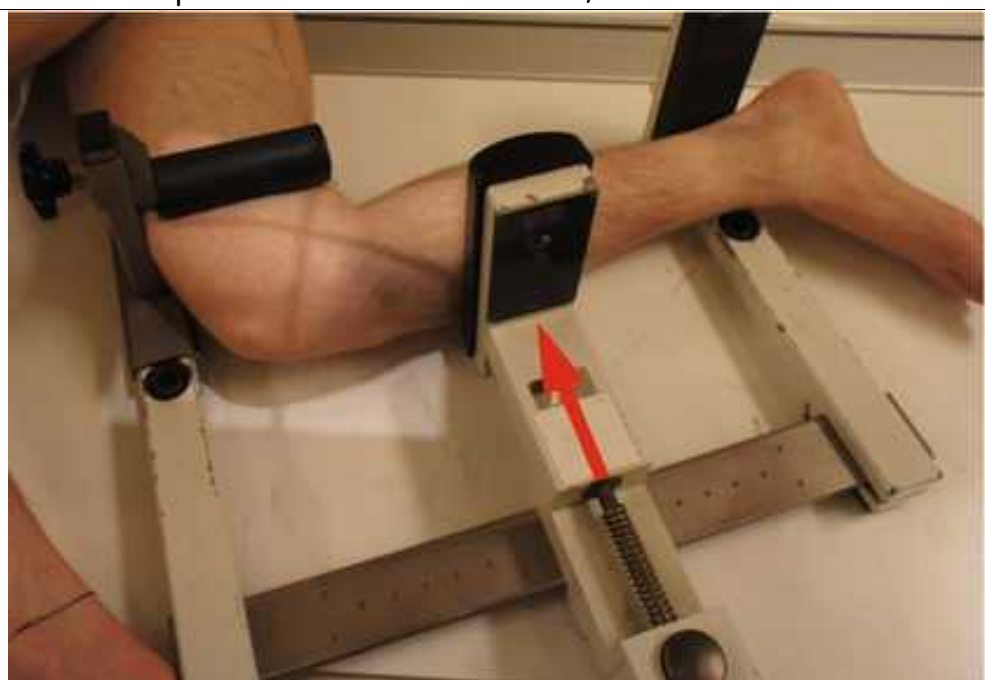

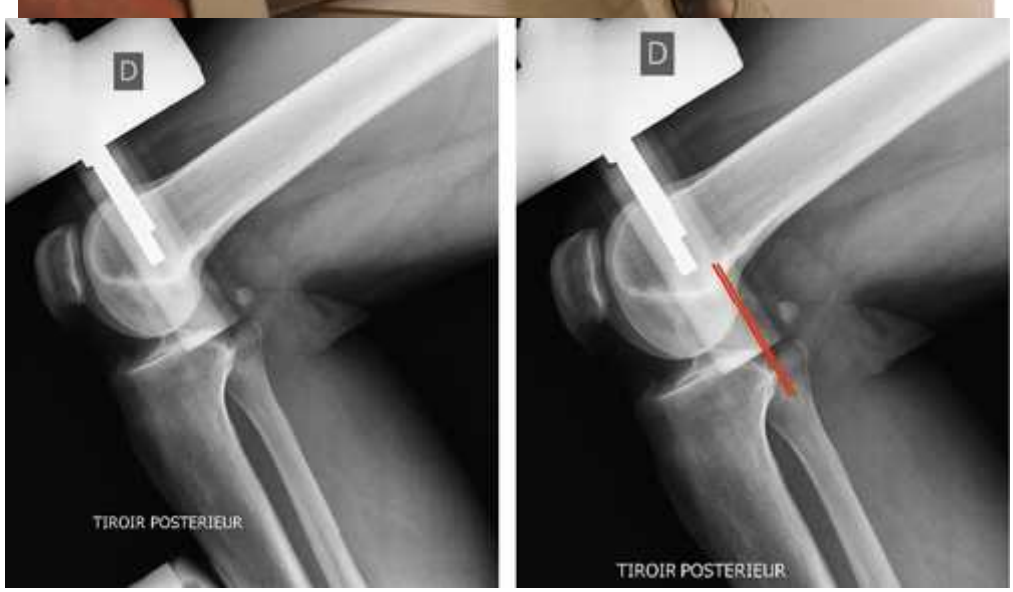

Mesure du déplacement entre le bord postérieur des condyles fémoraux et le bord postérieur des plateaux tibiaux. Une différence de 3 mm est considérée comme pathologique, en faveur d'une rupture du ligament croisé postérieur.

www.lemanip.com

FICHE N°162

Incidence dynamique–Varus forcé

Positionnement

- Décubitus dorsal.
- Membre inférieur en extension.
- Le genou est installé dans le dispositif de type Telos®.
- Une force est appliquée à la face médiale du genou, adaptée selon la tolérance du patient.
- Un second cliché avec 20° de flexion peutêtre réalisé dans un second temps.

Rayon directeur Inclinaison podocraniale de 5°.

Centrage

Apex de la patella.

Un contrôle scopique peut être nécessaire.

Critères de réussite

- Patella au zénith.
- Bon dégagement des interlignes fémorotibiaux.

Intérêt Cliché bilatéral pour la recherche d'une laxité, à distance du traumatisme.

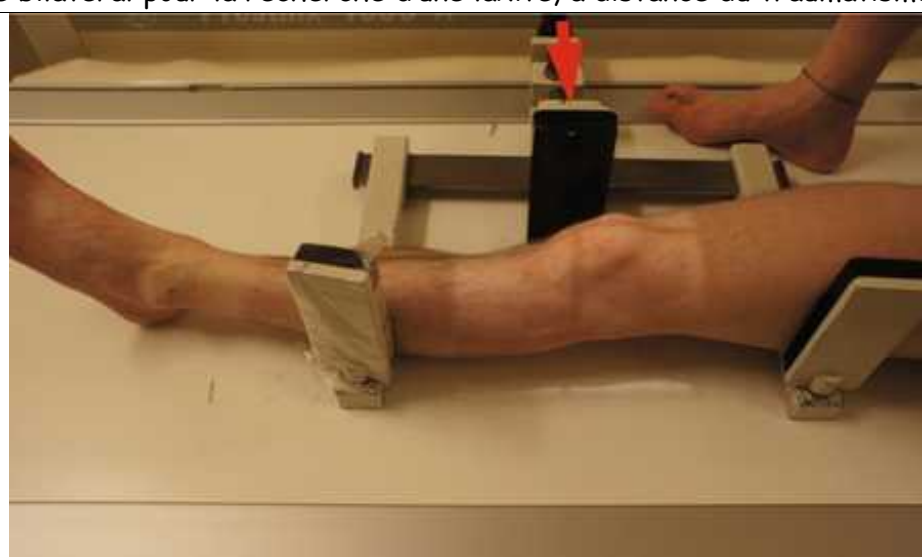

Mesure du bâillement de l'interligne fémorotibial. Pathologique s'il est supérieur à 15 mm. Pathologique s'il existe une différence de plus de 2 à 3 mm.

www.lemanip.com

FICHE N°163

Incidence dynamique–Valgus forcé

Positionnement

- Décubitus dorsal.
- Membre inférieur en extension.
- Le genou est installé dans le dispositif de type Telos®.
- Une force est appliquée à la face latérale du genou, adaptée selon la tolérance du patient.
- Un second cliché avec 20° de flexion peut être réalisé dans un second temps.

Rayon directeur Inclinaison podocraniale de 5°.

Centrage Apex de la patella.

Un contrôle scopique peut être nécessaire.

Critères de réussite

- Patella au zénith.
- Bon dégagement des interlignes fémorotibiaux.

Intérêt Cliché bilatéral pour la recherche d'une laxité, à distance du traumatisme.

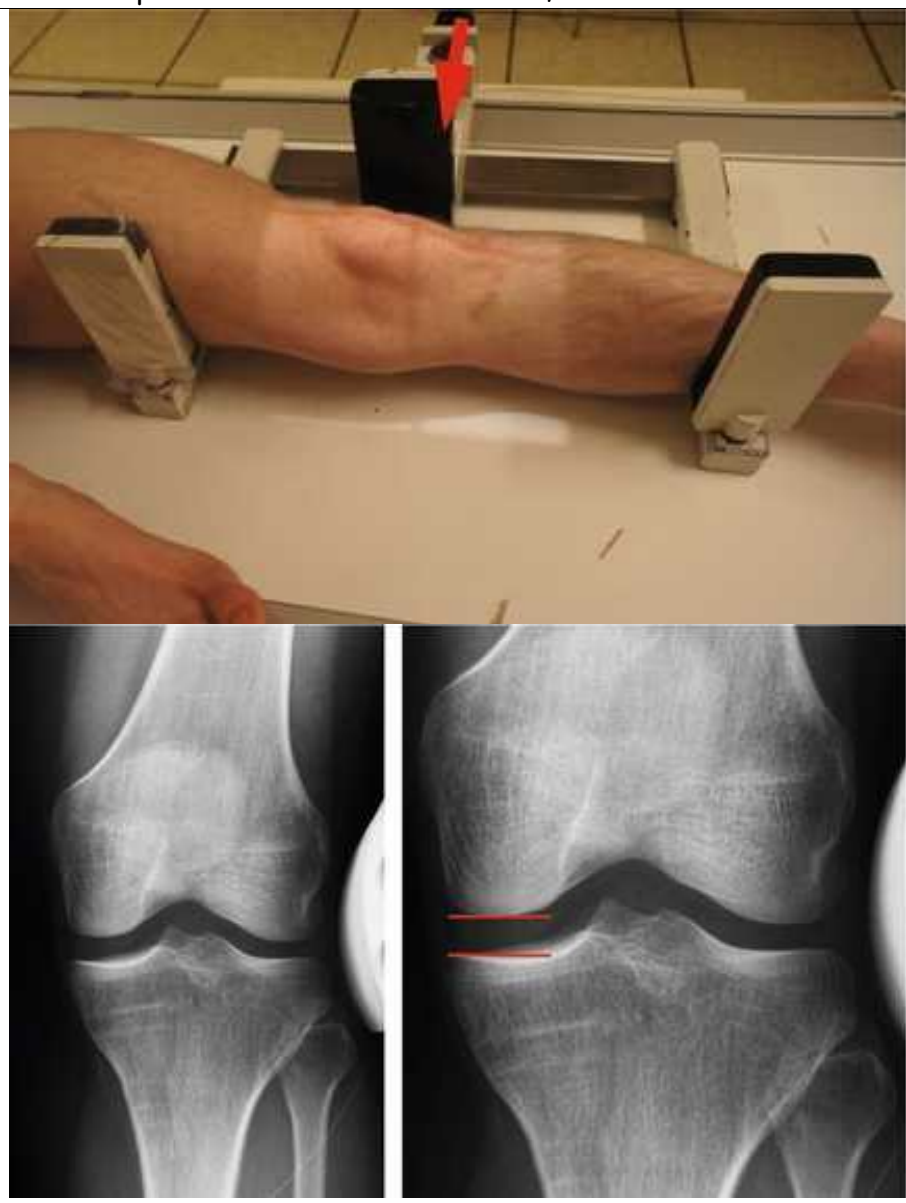

Mesure du bâillement de l'interligne fémorotibial. Pathologique s'il est supérieur à 15 mm. Pathologique s'il existe une différence de plus de 2 à 3 mm.

FICHE N°164

www.lemanip.com

Défilé fémoropatellaire-Dispositifs



Dispositif avec porte-cassette.





Dispositif sans porte-cassette (potter mobile).

www.lemanip.com

FICHE N°165

Défilé fémoropatellaire à 30°

Positionnement

– Décubitus dorsal.

– Membres inférieurs positionnés sur le dispositif dédié, avec les creux poplités placés au sommet de l'angle et la cassette glissée et maintenue par des charnières mobiles.

– Quadriceps décontractés.

– Patellas au zénith.

Rayon directeur

Direction craniopodale, inclinaison de 5° à 10°, potter perpendiculaire au rayon directeur.

Centrage Entre les deux genoux, à hauteur des articulations fémoropatellaires.

Ne pas mettre le tube au-dessus de la tête du patient.

Critères de réussite

– Réellement réalisé à 30° et quadriceps décontractés.

– Bon dégagement des interlignes fémoropatellaire.

Intér êt Traumatologie, orthopédie, rhumatologie : cliché de référence pour apprécier le centrage patellaire et la recherche de dysplasie fémoropatellaire.

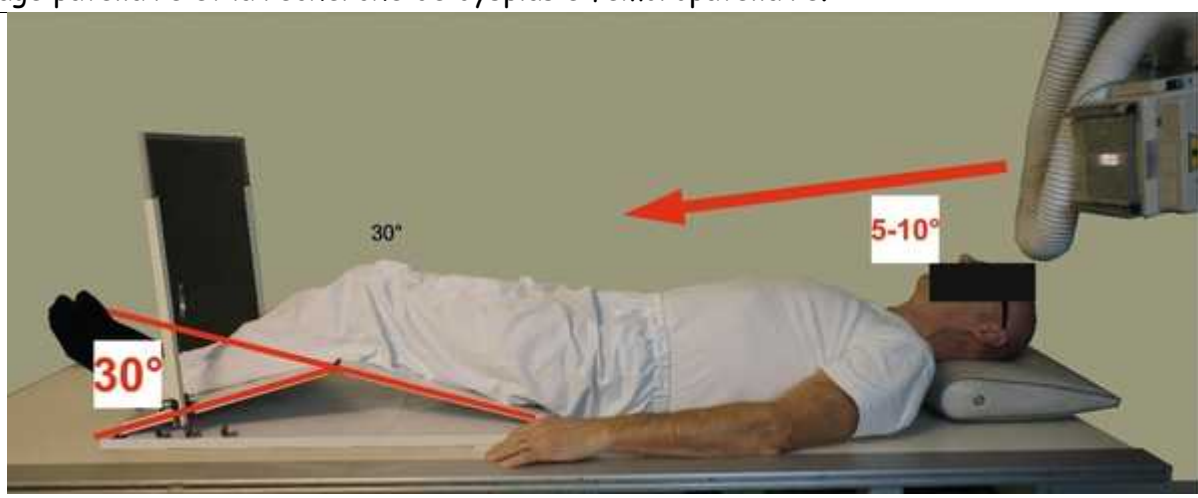

Dispositif avec porte-cassette (démonstration).

Dispositif sans porte-cassette avec potter mobile.

www.lemanip.com

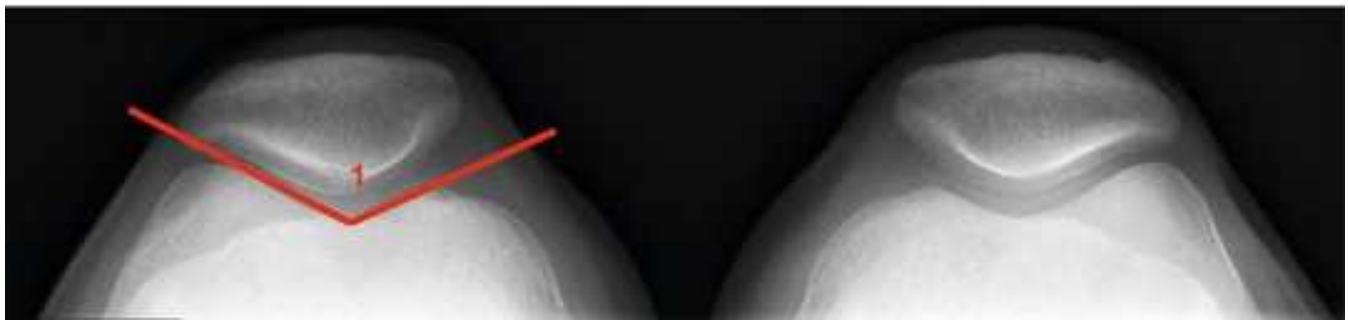

Angle trochléen.
L'angle trochléen **(1)** normal est compris entre 135° et 145°.
Supérieur à 145° : dysplasie trochléenne.

Translation latérale de la patella.
Distance **(2)** séparant la ligne passant par la crête patellaire et celle passant par la gorge de la trochlée, ces deux lignes étant perpendiculaires à la tangente aux berges de la trochlée.
Subluxation négligeable : inférieure à 5 mm.
Subluxation moyenne : entre 5 et 10 mm.
Subluxation importante : supérieure à 10 mm.

Bascule latérale de la patella.
Elle est évaluée par l'angle de Laurin **(3)**, qui est formé par la tangente à la facette latérale de la patella et la tangente aux berges de la trochlée.
Normale : angle ouvert latéralement.
Bascule latérale : angle ouvert médialement.

www.lemanip.com

FICHE N°166

Défilé fémoropatellaire à 60°

Positionnement

– Décubitus dorsal.

– Membres inférieurs positionnés sur le dispositif dédié, avec les creux poplités placés au sommet de l'angle et la cassette glissée et maintenue par des charnières mobiles.

– Quadriceps décontractés.

– Patellas au zénith.

Rayon directeur

Direction craniopodale, inclinaison de 15°, potter perpendiculaire au rayon directeur.

Centrage

Entre les deux genoux, à hauteur des articulations fémoropatellaires.

Ne pas mettre le tube au-dessus de la tête du patient.

Critères de réussite

- Réellement réalisé à 60° et quadriceps décontractés.
- bon dégagement des interlignes fémoropatellaires.

Intérêt Traumatologie, orthopédie, rhumatologie : cliché de référence pour la recherche d'une pathologie dégénérative de l'articulation fémoropatellaire.

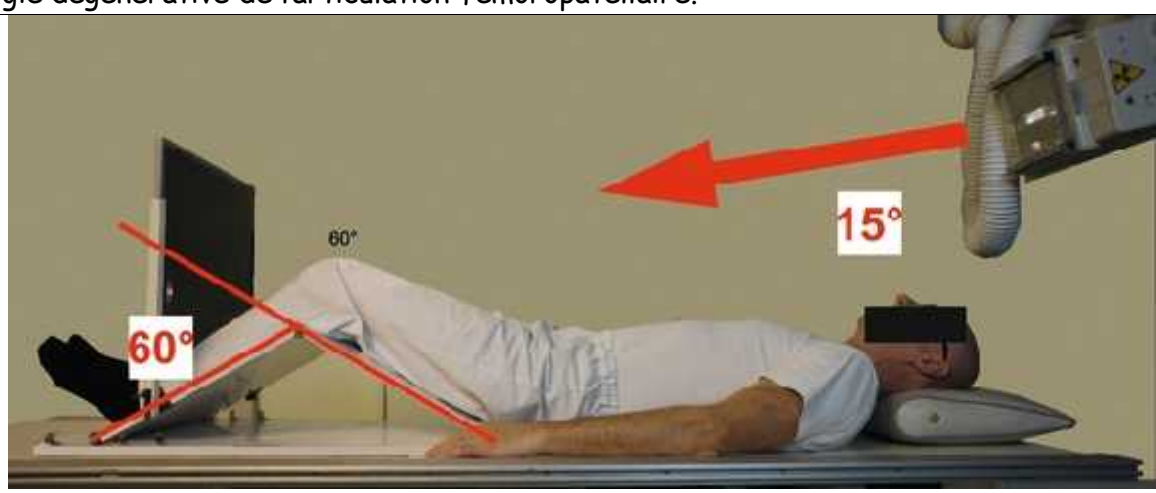

Dispositif avec porte-cassette (démonstration).

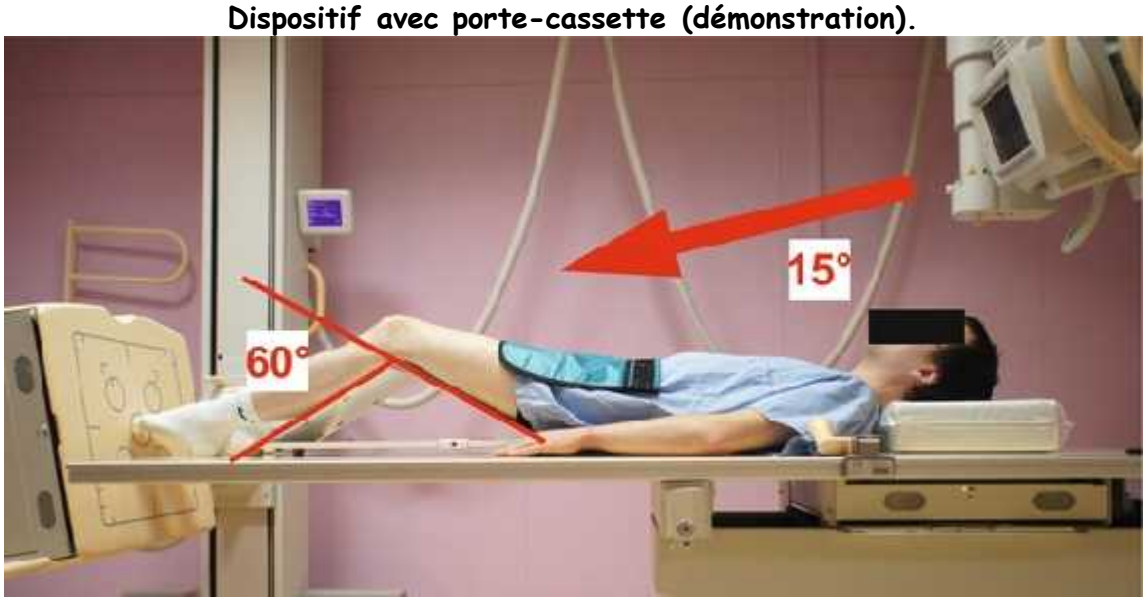

Dispositif sans porte-cassette avec potter mobile.

www.lemanip.com

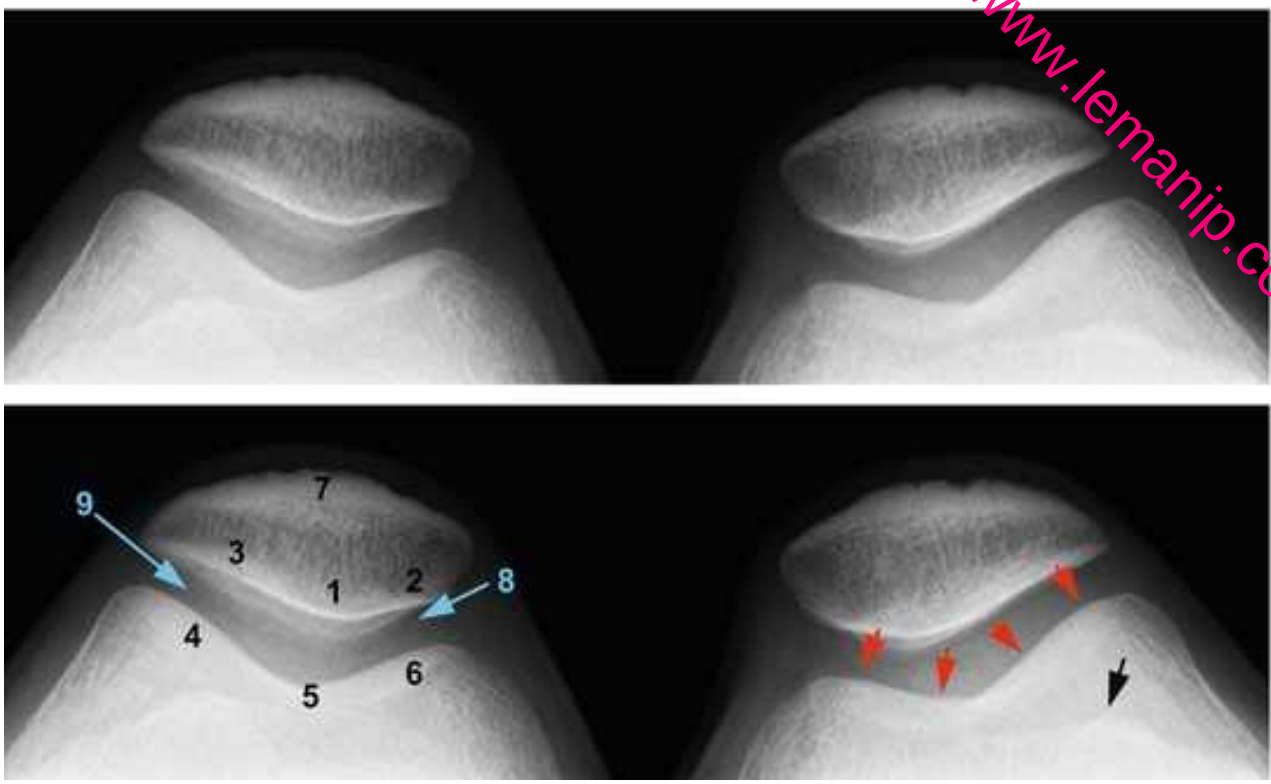

1. Crête patellaire. **2.** Versant articulaire médial de la patella. **3.** Versant articulaire latéral de la patella. **4.** Versant articulaire latéral de la trochlée. **5.** Gorge de la trochlée. **6.** Versant articulaire médial de la trochlée. **7.** Lignes de force spongieuses. **8.** Interligne fémoropatellaire médial. **9.** Interligne fémoropatellaire latéral.
Flèches rouges : Tiers proximal de la trochlée.
Flèches noires : Tubérosité tibiale antérieure.

www.lemanip.com

FICHE N°167

Pathologie

Incidence de face debout et incidence en Schuss : gonarthrose fémorotibiale latérale.
Absence de pincement fémorotibial sur le cliché debout, pincement fémorotibial latéral évident sur le cliché en schuss.

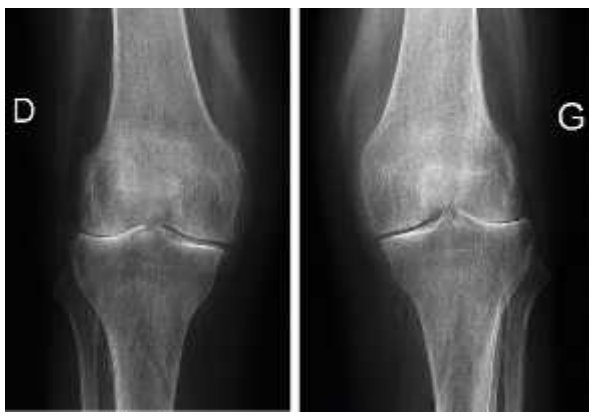

Incidence de face debout : arthrite bilatérale (rhumatoïde dans ce cas).
Pincement global des interlignes fémorotibiaux.

Incidence de face, profil, oblique latérale et médiale du genou gauche en décubitus dorsal.
Fragment ostéochondral (flèche), luxé dans la partie antérieure de l'échancrure intercondylienne.
Défect osseux du condyle fémoral latéral.

www.lemanip.com

Incidence de face en décubitus dorsal : fracture de Segond (flèche), témoin indirect d'une rupture du ligament croisé antérieur.

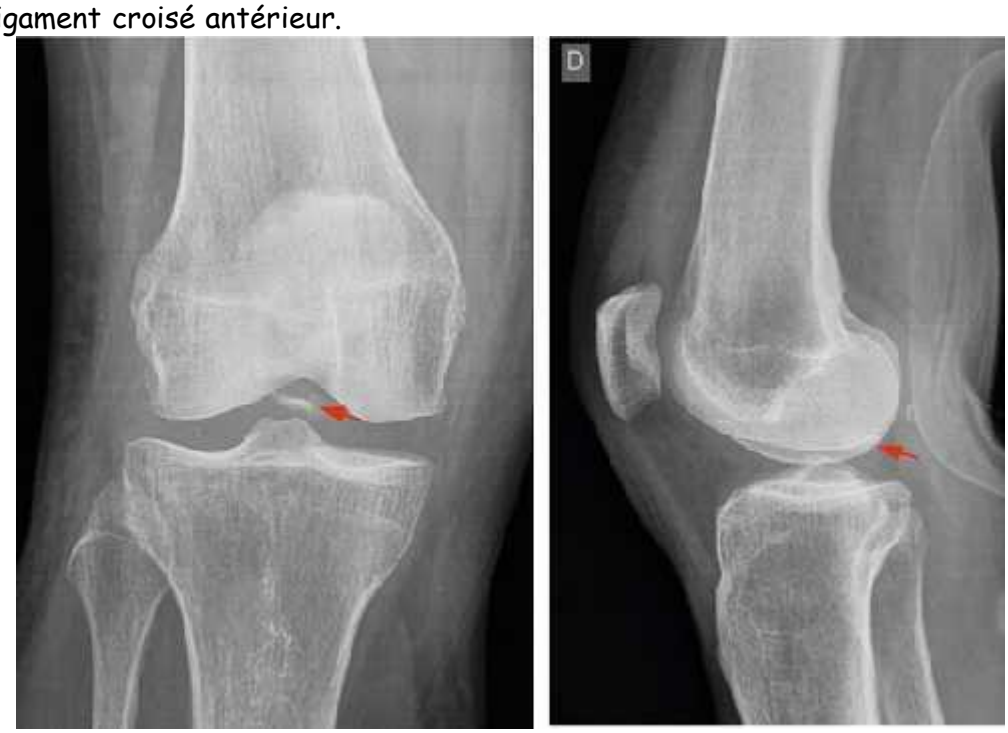

Incidence de face en décubitus dorsal et profil en décubitus latéral (rayon directeur horizontal) : fracture-avulsion de l'insertion tibiale du ligament croisé postérieur.

FICHE N°168

www.lemanip.com

Fémur Incidence de face

Positionnement

- Décubitus dorsal.
- Le membre inférieur en extension.
- Patella au zénith (si possible).

Rayon directeur Vertical.

Centrage

On réalise deux centrages en raison de la taille limitée des détecteurs :

- premier cliché : un travers de main au-dessus du milieu de la cuisse ;
- second cliché : un travers de main en dessous du milieu de la cuisse.

Critères de réussite

- Visualisation de l'ensemble du fémur de face.
- Les interlignes coxofémoral et fémorotibial sont visibles.

Intérêt Traumatologie, orthopédie, rhumatologie.

Premier cliché.

Second cliché.

www.lemanip.com

FICHE N°169

Incidence de face–Mode stitching

Positionnement

– Décubitus dorsal.
– Le membre inférieur en légère rotation médiale.
– Patella au zénith.
– Une règle est placée le long de la cuisse (utile pour l'assemblage des clichés).

Rayon directeur Vertical.

Centrage Milieu de la cuisse.

Acquisition automatisée de deux clichés, l'un centré sur la moitié supérieure de la cuisse, le second centré sur la moitié inférieure.

Les deux clichés sont assemblés automatiquement ; un ajustement manuel peut s'avérer nécessaire.

Distance foyer-film : 1,50 m.

Critères de réussite

Visualisation de l'ensemble du fémur de face avec les interlignes coxofémoral et fémorotibial.

Intérêt Traumatologie, orthopédie, rhumatologie.

1. Tête fémorale. **2.** Col fémoral. **3.** Grand trochanter. **4.** Petit trochanter. **5.** Diaphyse fémorale. **6.** Condyle fémoral latéral. **7.** Condyle fémoral médial. **8.** Interligne coxofémoral. **9.** Interligne fémorotibial.

www.lemanip.com

Centrage manuel.

Premier cliché automatisé.

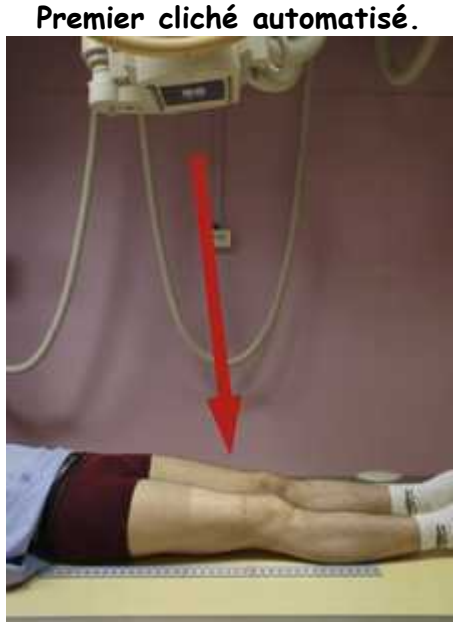

Second cliché automatisé.

www.lemanip.com

FICHE N°170

Incidence de profil médial en décubitus dorsal (traumatisme)

Positionnement

– Décubitus dorsal.

– Le membre inférieur en extension surélevé par des cales.

– Patella au zénith (si possible).

– Le détecteur est placé contre la face médiale de la cuisse avec son bord supérieur au contact avec le pelvis.

Rayon directeur Horizontal.

Centrage Milieu du détecteur, pour avoir le maximum de diaphyse fémorale.

Critères de réussite

Visualisation des deux tiers inférieurs du fût diaphysaire et de l'ensemble des condyles fémoraux.

Intérêt Traumatologie : fracture du tiers moyen ou inférieur du fémur.

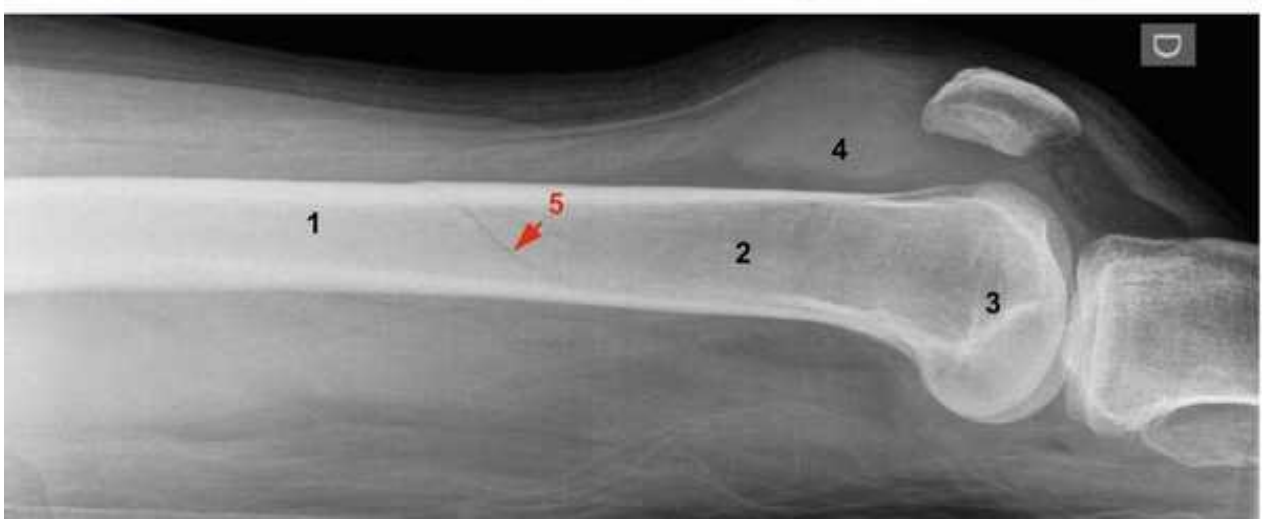

1. Tiers moyen du fût diaphysaire fémoral. **2.** Tiers inférieur du fût diaphysaire fémoral. **3.** Condyles fémoraux. **4.** Hémarthrose. **5.** Fracture spiroïde à la jonction tiers moyen-tiers inférieur du fût diaphysaire fémoral avec extension intraarticulaire (hémarthrose).

www.lemanip.com

FICHE N°171

Incidence de profil latéral en décubitus dorsal (traumatisme)

Positionnement

- Décubitus dorsal.
- Le membre inférieur en extension.
- Patella au zénith (si possible).
- Le membre inférieur controlatéral est fléchiau maximum.
- Le détecteur est placé contre la face latérale de la cuisse.

Rayon directeur Horizontal.

Centrage Milieu du détecteur, pour avoir le maximum de diaphyse fémoral.

Critères de réussite

Visualisation des deux tiers supérieurs du fût diaphysaire.

Intérêt Traumatologie : fracture du tiers supérieur ou moyen du fémur.

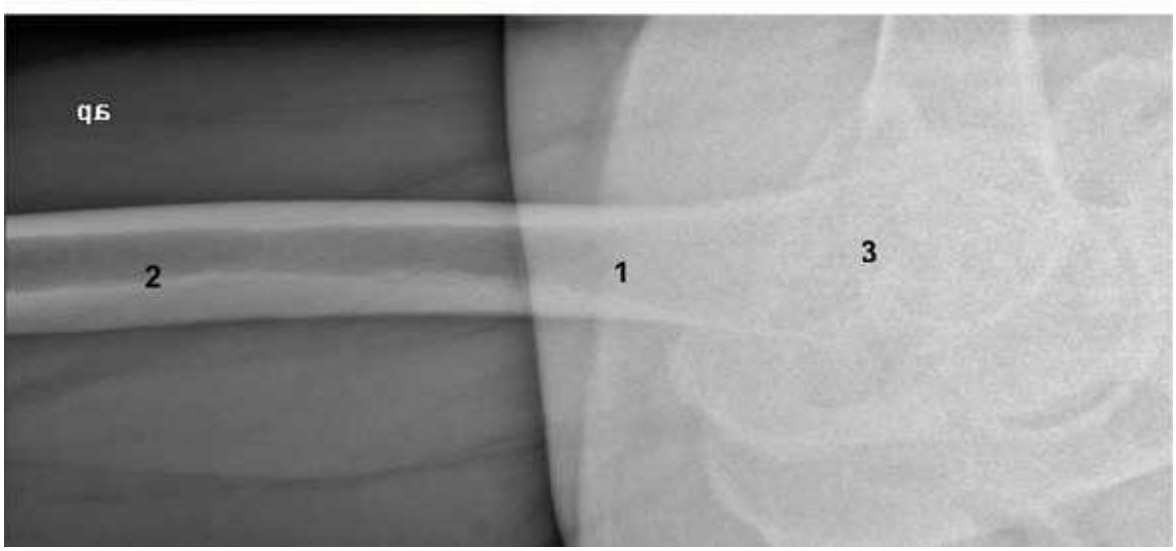

1. Tiers supérieur du fût diaphysaire fémoral. **2.** Tiers moyen du fût diaphysaire fémoral. **3.** Col fémoral.

www.lemanip.com

FICHE N°172

Incidence de profil–Mode stitching

Positionnement

– Décubitus latéral.
– Le membre inférieur concerné est placé en semi-flexion et dans l'axe de la table.
– Le membre inférieur controlatéral est en extension et placé en arrière.
– Un coussin est placé sous le bassin pour stabiliser la position.
– Une règle est placée le long de la cuisse (utile pour l'assemblage des clichés).

Rayon directeur Vertical.

Centrage Milieu de la cuisse.

Acquisition automatisée de deux clichés, l'un centré sur la moitié supérieure de la cuisse, le second centré sur la moitié inférieure.

Les deux clichés sont assemblés automatiquement ; un ajustement manuel peut s'avérer nécessaire.

Distance foyer-film : 1,50 m.

Critères de réussite

Visualisation de l'ensemble du fémur de profil avec les interlignes coxofémoral, fémorotibial et fémoropatellaire.

Intérêt Traumatologie, orthopédie, rhumatologie.

1. Tête fémorale. **2.** Grand trochanter. **3.** Petit trochanter. **4.** Diaphyse fémorale. **5.** Condyles fémoraux. **6.** Patella. **7.** Interligne coxofémoral. **8.** Interligne fémorotibial. **9.** Interligne fémoropatellaire.

www.lemanip.com

Centrage manuel.

Premier cliché automatisé.

Second cliché automatisé.

FICHE N°173

www.lemanip.com

Pathologie

Incidence de face du fémur : fracture spiroïde du tiers moyen du fémur.

Incidence de profil médial en décubitus dorsal.
Premier cliché : fracture spiroïde du tiers moyen du fémur avec décalage antéropostérieur.
Second cliché : fracture transversale du tiers inférieur du fémur avec raccourcissement et chevauchement.

Incidence de profil latéral en décubitus dorsal : fracture transversale du tiers supérieur de la diaphyse fémorale. Très discret décalage antéropostérieur.

www.lemanip.com

FICHE N°174

Hanche Incidence de face

Positionnement

- Décubitus dorsal.
- Le membre inférieur concerné en extension et légère rotation médiale.
- En apnée.

Rayon directeur Vertical.

Centrage

2 cm au-dessus du milieu du pli inguinal.

Localisateur indispensable.

Critères de réussite

- Col fémoral bien déroulé.
- Grand trochanter bien dégagé sans dédoublement de sa corticale médiale.
- Petit trochanter barré par la corticale médiale de la diaphyse fémorale.

Intérêt Rhumatologie.

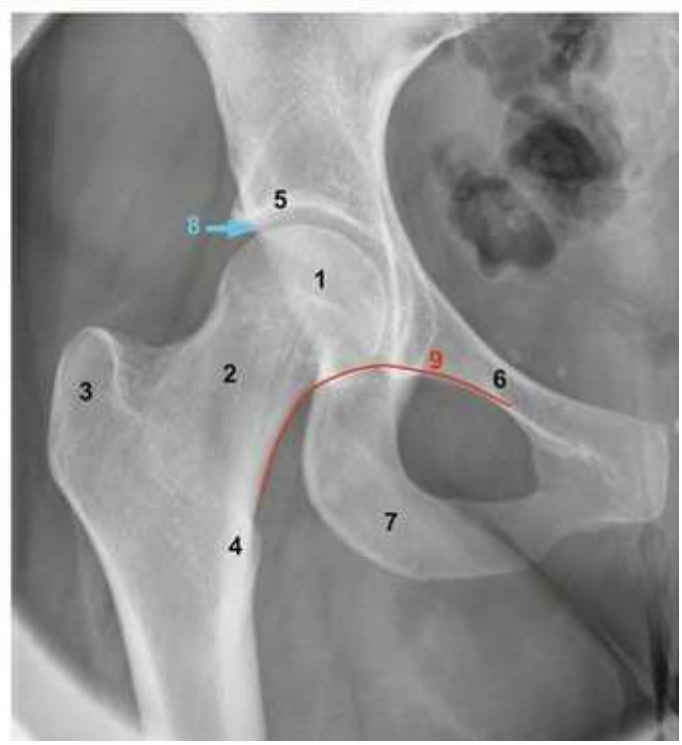

1. Tête fémorale.**2.** Col fémoral.**3.** Grand trochanter.**4.** Petit trochanter.**5.** Toit du cotyle.
6. Branche iliopubienne.**7.** Branche ischiopubienne.**8.** Interligne coxofémoral.

www.lemanip.com

Angle d'obliquité du toit. Angle HTE formé par l'horizontale H passant par le point le plus médial de la ligne dense sous-chondrale du toit de l'acétabulum (point T) et la droite passant par le point le plus latéral de la ligne dense sous-chondrale du toit de l'acétabulum (point E).
Normal : inférieur à 10°. Dysplasique : supérieur à 10°.

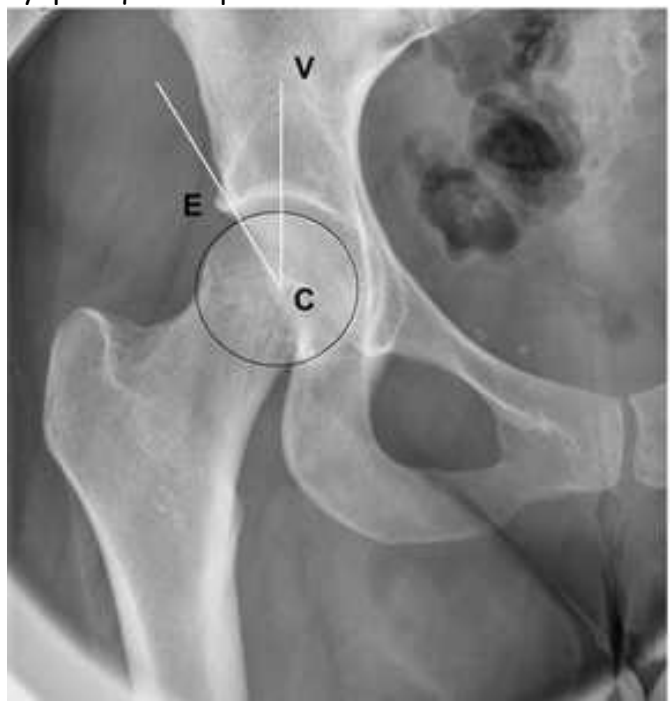

Angle de couverture externe. Angle VCE formé par la verticale V passant par le centre de la tête fémorale (point C) et la droite passant par le point le plus latéral de la ligne dense sous-chondrale du toit de l'acétabulum (point E).
Normal : supérieur à 25°.
Dysplasique : inférieur à 20°.
Limite : entre 20° et 25°.

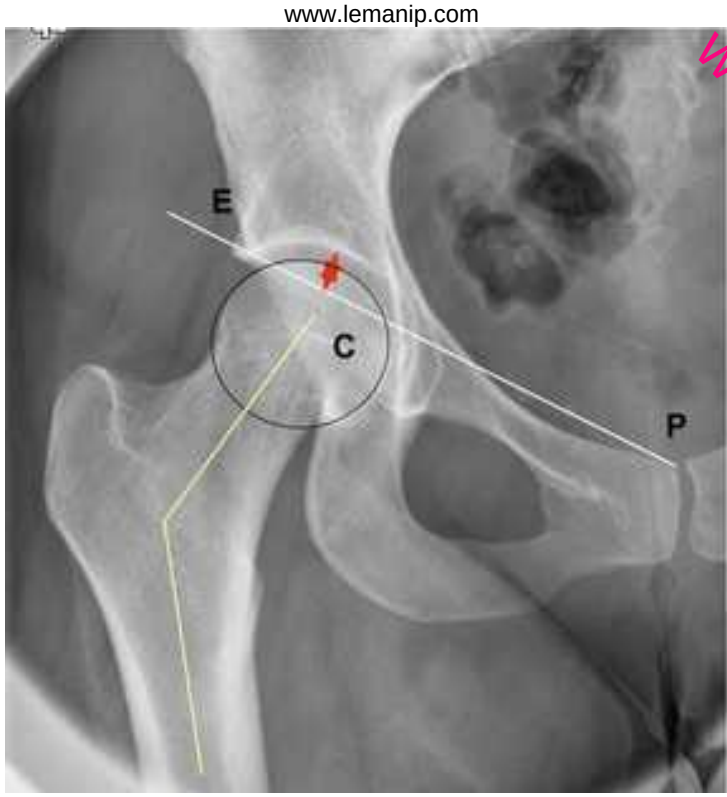

www.lemanip.com

Profondeur de l'acétabulum. Distance entre le fond de l'acétabulum et la droite passant par le point le plus latéral de la ligne dense sous-chondrale du toit de l'acétabulum (point E) et l'angle supérieur du pubis. Dysplasique : inférieur à 9 mm.

Angle cervicodiaphysaire.

Angle formé par la droite matérialisant l'axe du col fémoral (passant par le centre de la tête fémorale) et la droite matérialisant l'axe diaphysaire.

Normal : entre 130° et 140°.

Coxa vara : inférieur à 130°.

Coxa valga : supérieur à 140°.

www.lemanip.com

FICHE N°175

Incidence podocraniale de face

Positionnement

- Décubitus dorsal.
- Les membres inférieurs sont placés en extension et légère rotation médiale.
- En apnée.

Rayon directeur Inclinaison podocraniale de 30°.

Centrage

Milieu du pli inguinal.

Localisateur indispensable.

Critères de réussite Bonne analyse de l'articulation coxofémorale.

Intér êt Recherche d'ostéonécrose ou de coxarthrose, notamment supérointerne. Meilleure analyse de la structure osseuse, en refoulant vers le haut les structures digestives.

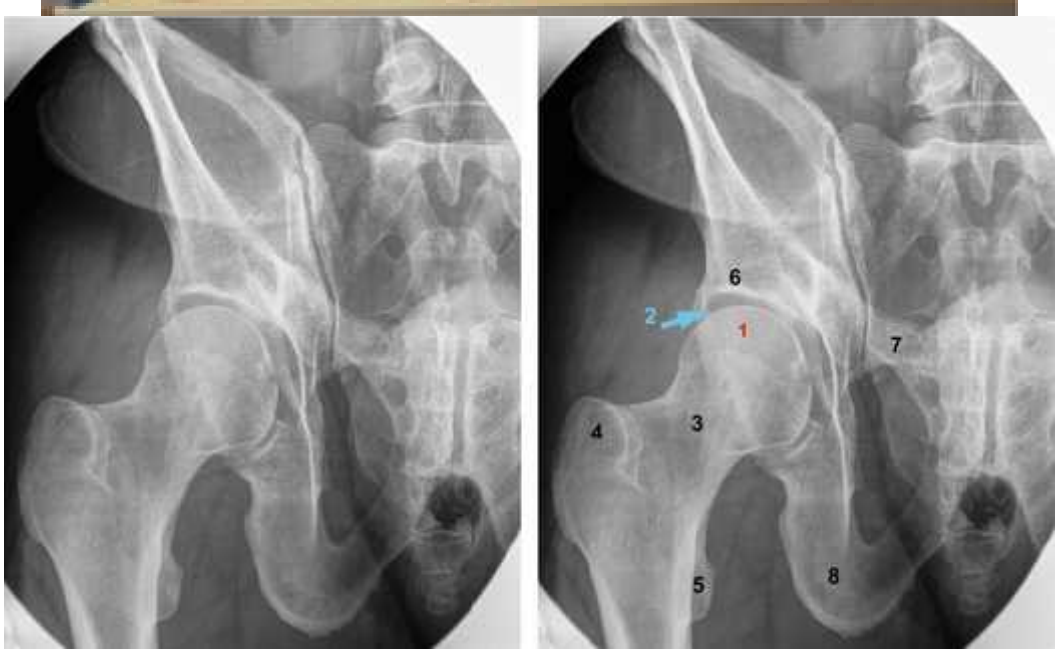

1. Versant antérosupérieur de la tête fémorale.**2.** Interligne coxofémoral.**3.** Col fémoral. **4.** Grand trochanter.**5.** Petit trochanter.**6.** Toit du cotyle.**7.** Branche iliopubienne. **8.** Branche ischiopubienne.

www.lemanip.com

FICHE N°176

Incidence en double obliquité

Positionnement

- Décubitus dorsal.
- Le membre concerné est placé en légère rotation latérale et flexion de la hanche.
- En apnée.

Rayon directeur Inclinaison podocraniale de 15°.

Centrage

Milieu du pli inguinal.

Localisateur indispensable.

Critères de réussite Bonne analyse de l'articulation coxofémorale.

Intérêt Recherche d'ostéonécrose.

1. Versant antérosupérieur de la tête fémorale.**2.** Interligne coxofémoral.**3.** Col fémoral. **4.** Grand trochanter.**5.** Petit trochanter.**6.** Toit du cotyle.**7.** Branche iliopubienne.**8.** Branche ischiopubienne.

FICHE N°177

www.lemanip.com

Incidence traumatologique de face décentrée

Positionnement

- Décubitus dorsal.
- Membre inférieur en extension et rotation médiale de 20°.
- En apnée.

Rayon directeur Vertical.

Centrage

2 cm en dessous du milieu du pli inguinal.

Distance foyer-film : 1,50 m.

Critères de réussite

Visualisation de l'ensemble des pièces prothétiques et du ciment (en cas de prothèse cimentée) avec l'intervalle prothèse-os ou ciment-os.

Intérêt Cliché de référence après prothèse totale de hanche.

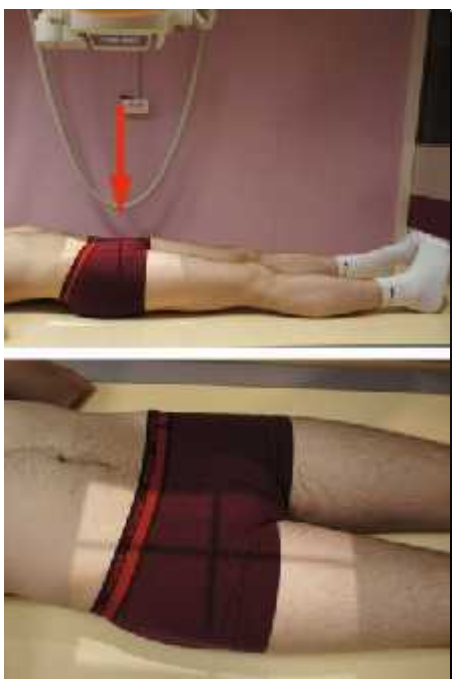

1. Cupule acétabulaire. **2.** Tête prothétique. **3.** Col prothétique. **4.** Tige prothétique. **5.** Queue prothétique. **6.** Calcar fémoral. **7.** Petit trochanter. **8.** Grand trochanter.

www.lemanip.com

FICHE N°178

Incidence traumatologique de face

Positionnement

- Décubitus dorsal.
- Membres inférieurs en extension.
- Surélever la hanche homolatérale de 25°, maintenue par une cale.
- En apnée.

Rayon directeur Vertical.

Centrage Quatre travers de doigt en dessous du milieu du pli inguinal.

Critères de réussite

- Col fémoral bien déroulé.
- Grand trochanter bien dégagé sans dédoublement de sa corticale médiale.
- Petit trochanter barré par la corticale médiale de la diaphyse fémorale.

Intérêt

Col de face stricte chez un pa tient suspect d'une fracture du col fémoral, le membre inférieur étant non mobilisable en rotation médiale : ceci est compensé par la surélévation de la hanche.

1. Tête fémorale. **2.** Col fémoral. **3.** Grand trochanter. **4.** Petit trochanter. **5.** Toit du cotyle. **6.** Branche iliopubienne. **7.** Branche ischiopubienne. **8.** Diaphyse fémorale.

www.lemanip.com

FICHE N°179

Faux profil selon Lequesne

Positionnement

– Debout, déchaussé.
– Placé d'abord de profil strict du côté concerné, avec la face latérale de la cuisse homolatérale contre le détecteur.
– Ensuite, le patient est placé en oblique postérieur de 65°.
– Les pieds réalisent un angle de 90°.
– En apnée.

Rayon directeur Horizontal.

Centrage

Milieu du pli inguinal controlatéral.
Localisateur indispensable. On évite le localisateur en cas de prothèse de hanche, mais on diaphragme au maximum.

Critères de réussite

– On doit pouvoir placer virtuellement une tête fémorale dans l'espace délimité par les deux têtes fémorales.
– Le bord postérieur du grand trochanter se projette en arrière du bord postérieur du col fémoral.
– Aspect arrondi du bord antérieur du grand trochanter.
– Aspect peu saillant du petit trochanter.
– Nécessité d'avoir sur le cliché la hanche controlatérale (contre-faux profil de Laredo).
– Visualisation de l'ensemble de la prothèsenavec le ciment.

Intérêt

Incidence de base en rhumatologie : recherche de coxarthrose et/ ou de dysplasie de hanche.

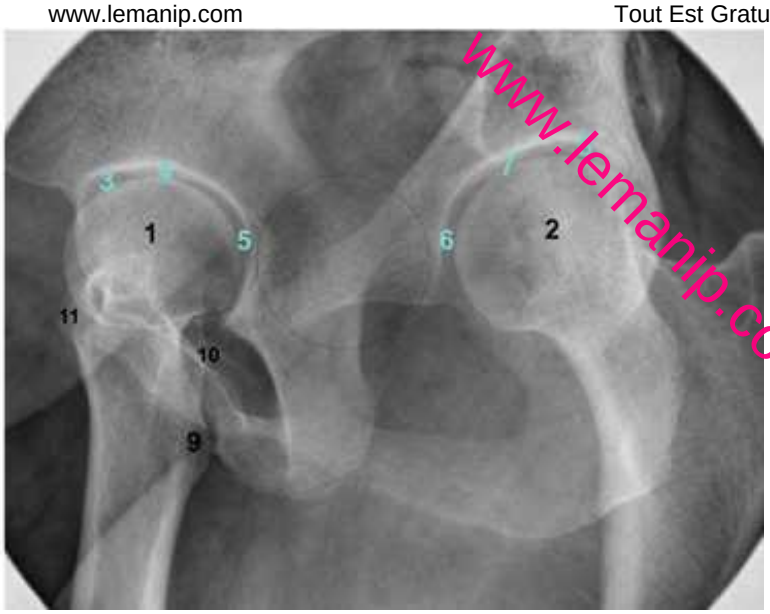

www.lemanip.com

1. Tête fémorale homolatérale (faux profil). **2.** Tête fémorale controlatérale (contre- faux profil). **3.** Avant-toit (interligne coxofémoral). **4.** Toit (interligne coxofémoral). **5.** Corne postérieure (interligne coxofémoral). **6.** Corne antérieure (interligne coxofémoral). **7.** Avant-toit (interligne coxofémoral). **8.** Toit (interligne coxofémoral). **9.** Petit trochanter.
10. Bord postérieur du grand trochanter. **11.** Bord antérieur du grand trochanter.

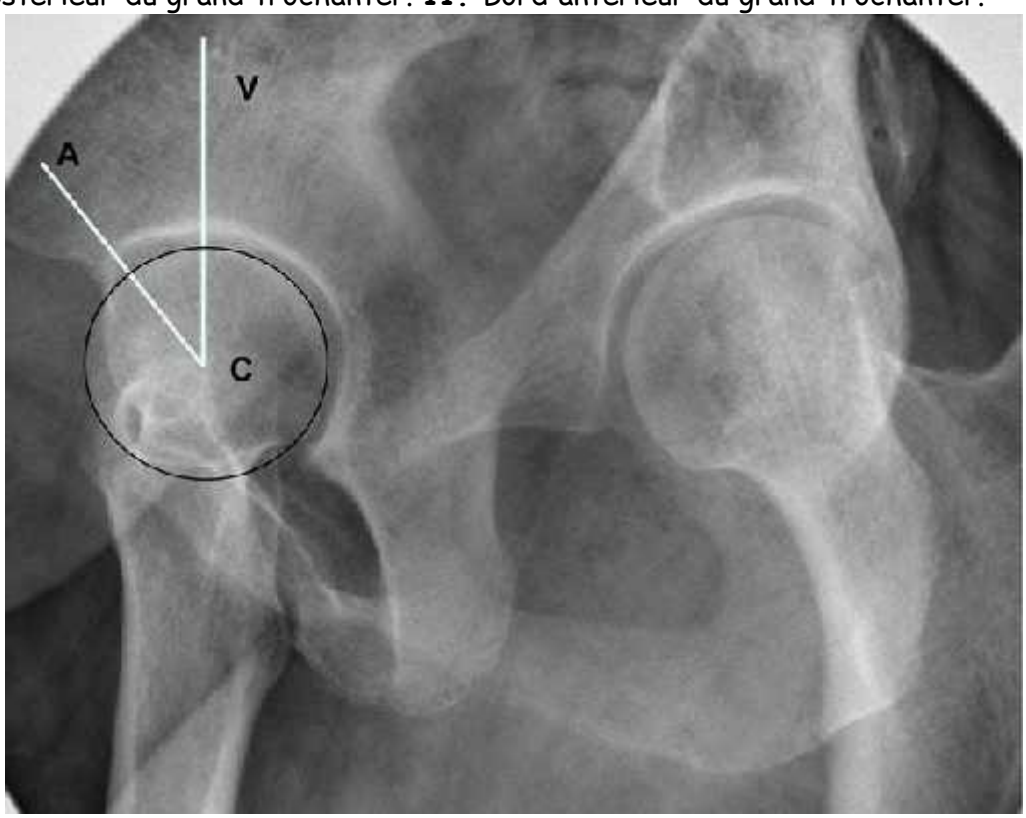

Angle de couverture antérieure.
Angle VCA formé par la verticale V pas- sant par le centre C de la tête fémorale et celle passant par le point le plus antérieur de la ligne dense sous-chondrale du cotyle.
Normal : supérieur à 25°.
Dysplasique : inférieur à 20°.
Limite : entre 20° et 25°.

Gratuittement

www.lemanip.com

Radiologie et imagerie medicale

Livres,memoires,rapport de stage,courses,radiologie conventionnelle,Scanner,TDM,IRM,Scintigraphie, Medecine nucleaire,Radiotherapie,Radiologie Interventionnelle,Oncologie,Clichees,Cas interpretes,exposes,medecine

https://www.lemanip.com/

www.lemanip.com

FICHE N°180

www.lemanip.com

Incidence chirurgicale–Profil d'Arcelin

Positionnement

- Décubitus dorsal.
- Le membre inférieur concerné en extension, patella au zénith.
- Flexion maximale de la hanche controlatérale et légère abduction.
- Genou fléchi à 90°.
- Cheville reposant sur un étrier.
- En apnée.

Détecteur placé verticalement contre le flanc du malade et disposé parallèlement au col fémoral.

Rayon directeur Horizontal.

Centrage

Racine de la cuisse, 10 cm au-dessus du plan de la table. Si le cliché est réalisé au lit, on peut s'aider d'une surface rigide qu'on place sous le bassin.

Critères de réussite

- Tête et col fémoral de profil.
- Superposition du grand trochanter avec la jonction cervicodiaphysaire.

Intérêt

- Profil vrai du cotyle et du col fémoral.
- Incidence de base en traumatologie.
- Recherche d'un débord antérieur du cotyle prothétique.

Légère abduction.

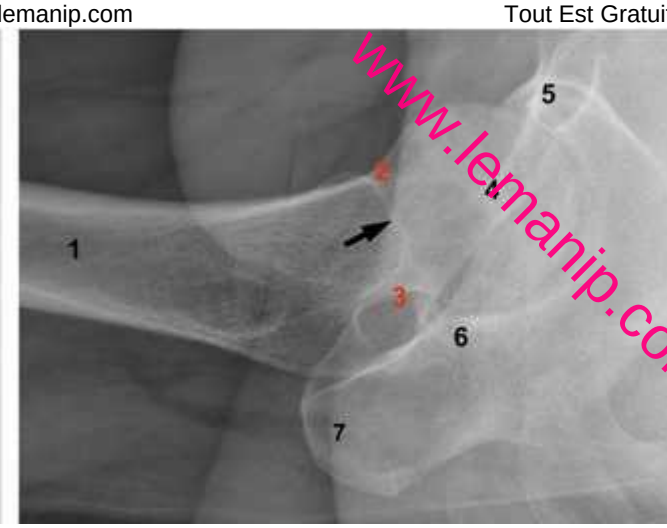

www.lemanip.com

1. Diaphyse fémorale. **2.** Bord antérieur du col fémoral. **3.** Bord postérieur du col fémoral.
4. Tête fémorale. **5.** Bord antérieur du cotyle. **6.** Bord postérieur du cotyle.
7. Tubérosité ischiatique. **Flèche noire** : Bord supérieur du grand trochanter.

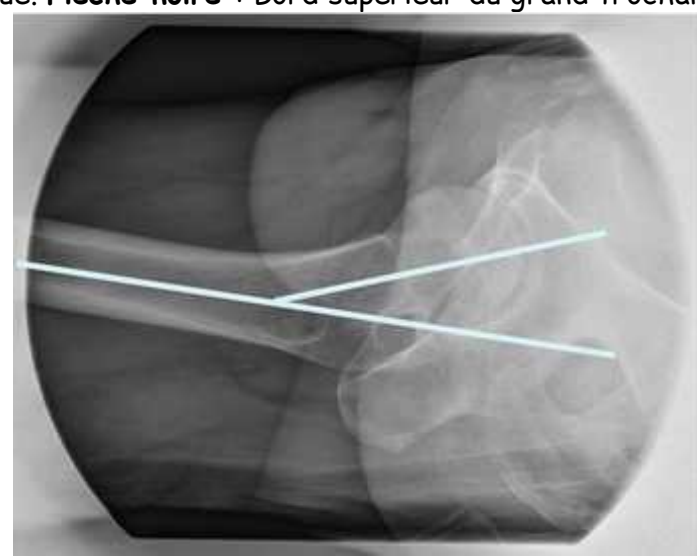

Angle d'antéversion du col fémoral. Angle formé par l'axe de la diaphyse fémorale et l'axe du col fémoral. Normal : entre 10° et 20°. Dysplasique : supérieur à 20° ou 25°.

Angle d'antéversion du cotyle ou de la pièce cotyloïdienne.
Angle formé par l'axe vertical et la droite passant par les bords antérieur et postérieur du cotyle.Normal : entre 20° et 25°. Pathologique : supérieur à 25°.

Pathologie

www.lemanip.com

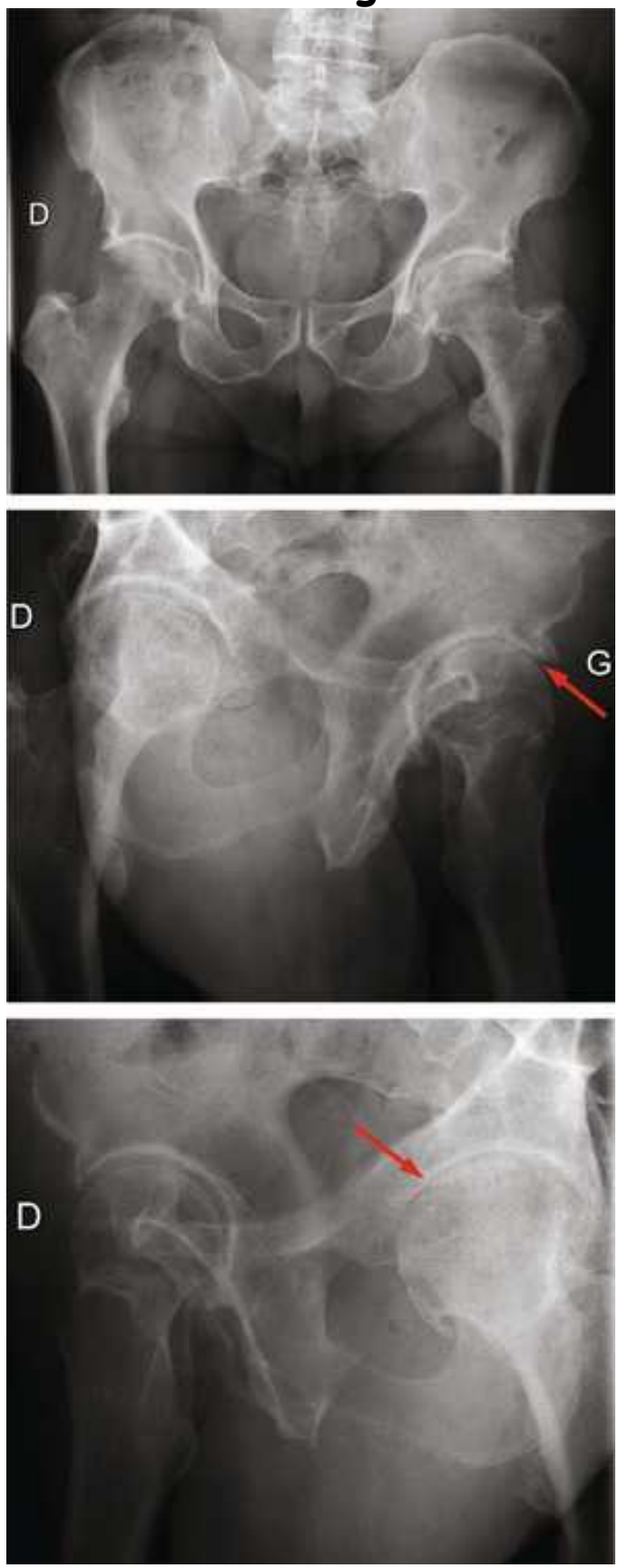

Incidence du bassin de face, incidence selon Lequesne droit et gauche avec contre faux profil : douleur mécanique de la hanche gauche. Coxarthrose gauche antérieur et interne. Le pincement antérieur est visible uniquement sur l'incidence selon Lequesne.

www.lemanip.com

FICHE N°181

Incidence chirurgicale–Profil urétral

Positionnement

– Décubitus dorsal.
– Hanche homolatérale placée en flexion et abduction, le talon à hauteur du genou controlatéral.
– La face latérale de la cuisse doit être au contact du plan de la table.
– Le bassin est positionné en oblique postérieure du côté à étudier, maintenu par des cales mousses.
– En apnée.

Rayon directeur Vertical.

Centrage Milieu du pli inguinal.

Critères de réussite

– Tête fémorale bien dégagée.
– Foramen obturé fermé : superposition des branches iliopubienne et ischiopubienne.
– Visualisation de l'ensemble de la prothèse avec le ciment.

Intérêt

– Profil vrai de fémur.
– Étude des prothèses fémorales.

1. Cotyle prothétique.**2.** Tête fémorale.**3.** Col fémoral.**4.** Tige prothétique.**5.** Cadre obturateur.
6. Petit trochanter.**7.** Grand trochanter.

www.lemanip.com

FICHE N°182

Incidence de Dunn

Cette incidence offre une vue axiale du col.

Positionnement

- Décubitus dorsal.
- Bassin de face stricte.
- Flexion de la hanche de 45°, abduction de 30°.
- En apnée.

Rayon directeur Vertical.

Centrage Milieu du pli inguinal.

Localisateur indispensable.

Critères de réussite Bon dégagement de la jonction tête-col.

Intérêt Recherche d'un conflit fémoro-acétabulaire de type came, marqué par une hypertrophie de la jonction tête-col.

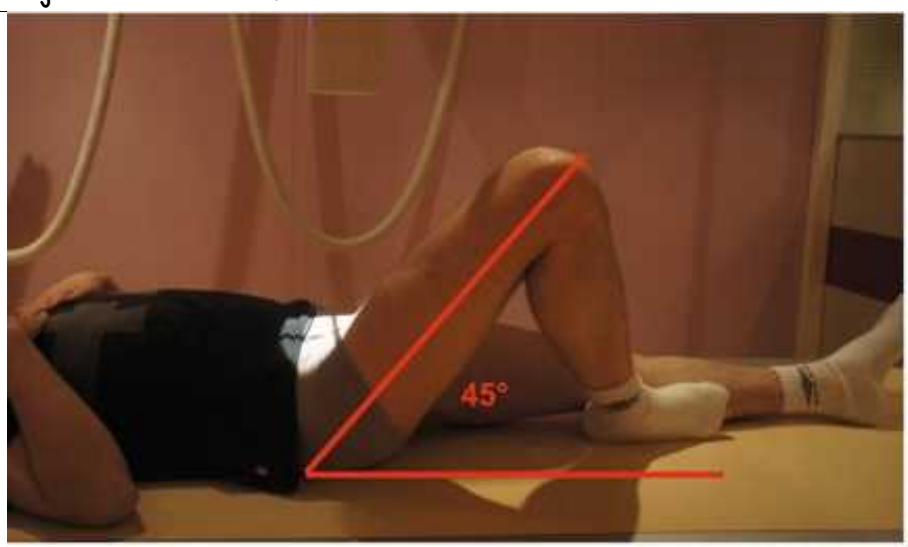

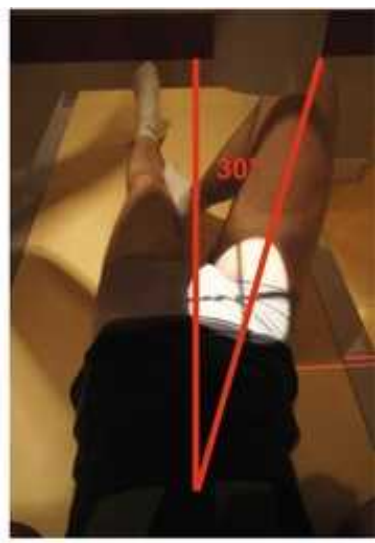

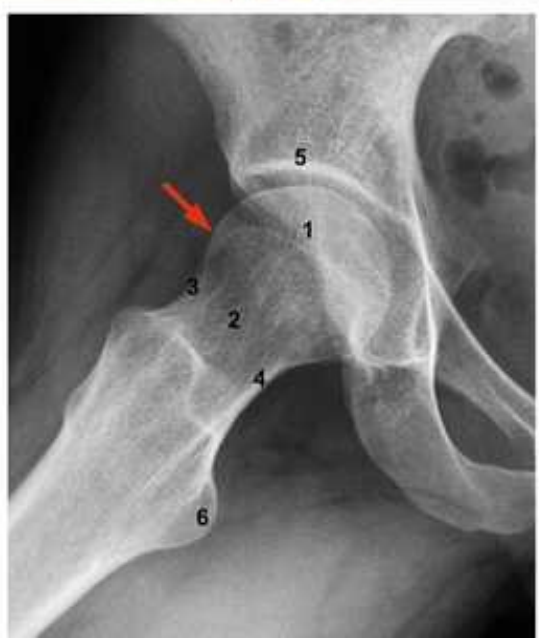

1. Tête fémorale. **2.** Col fémoral. **3.** Bord antérieur du col. **4.** Bord postérieur du col. **5.** Toit du cotyle. **6.** Petit trochanter. **Flèche** : Jonction tête-col.

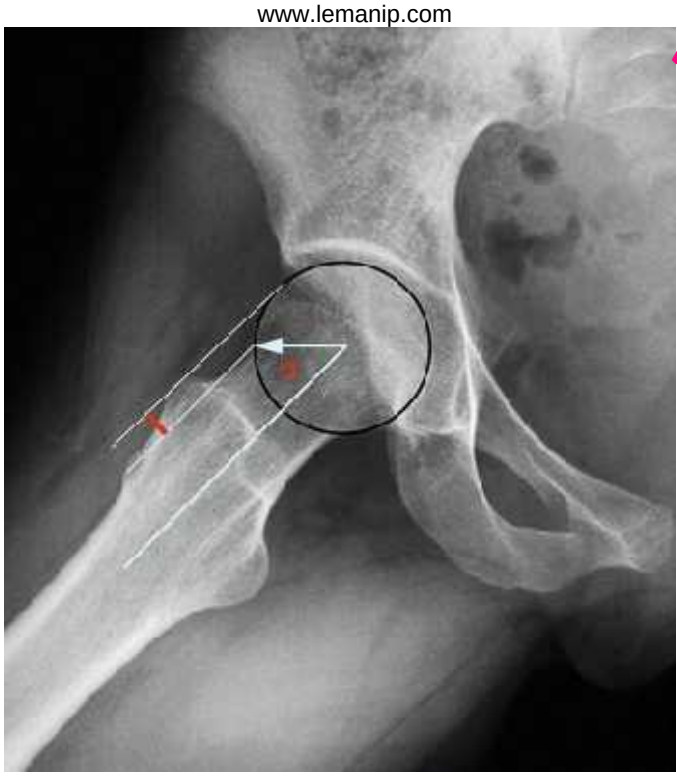

www.lemanip.com

Offset tête-col. Distance entre la tangente au bord antérieur du col et la tangente à la tête fémorale. Normale : 10 mm ou plus.

Angle alpha. Angle formé par la droite passant par le centre du col et le centre de la tête fémorale et celle passant par le point de rupture entre la tête et le col (point de croisement entre le cercle modélisant la tête et le bord antérieur du col).

Normal : inférieur à 55°.

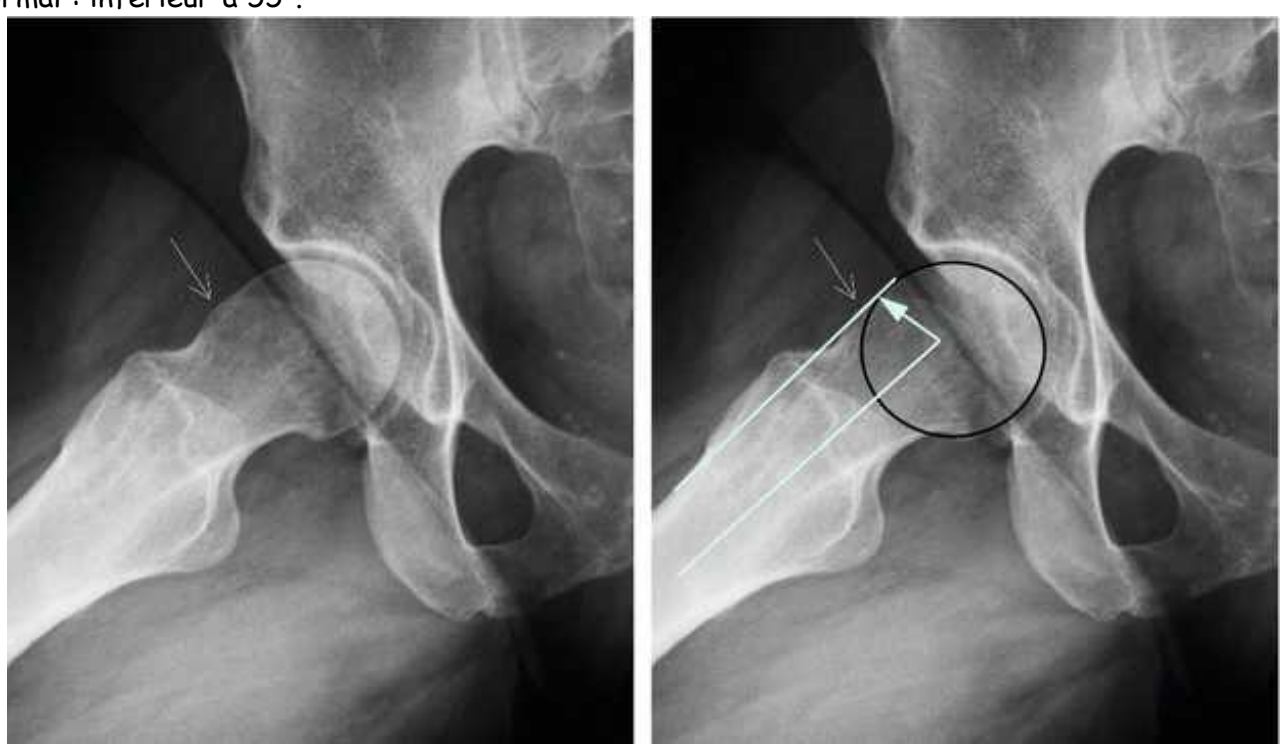

Incidence pathologique. Hypertrophie de la jonction tête-col (flèche), avec angle alpha largement supérieur à 55° et offset nul.

FICHE N°183

www.lemanip.com

Pathologie

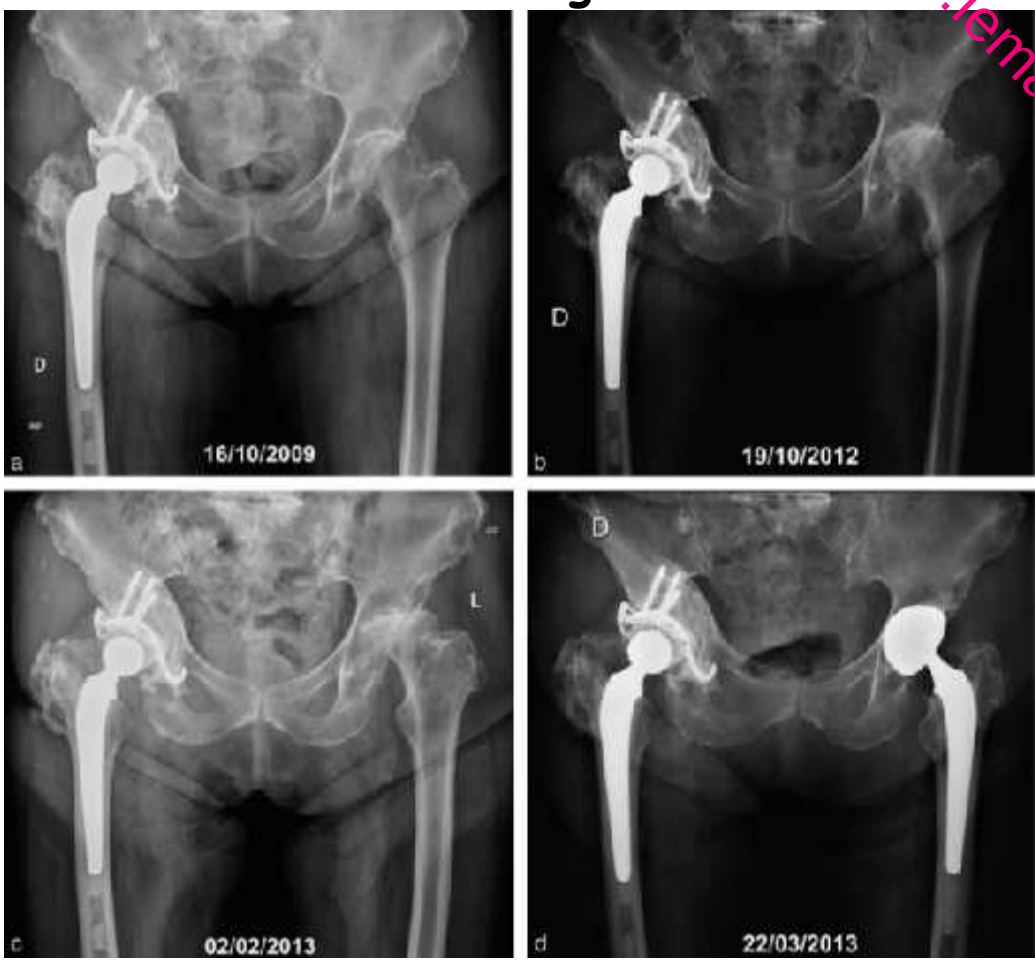

Incidence de bassin de face décentré : coxarthrose destructrice supérolatérale gauche nécessitant la mise en place d'une prothèse totale de hanche gauche.
a. Octobre 2009. **b.** Octobre 2012. **c.** Février 2013. **d.** Mars 2013.

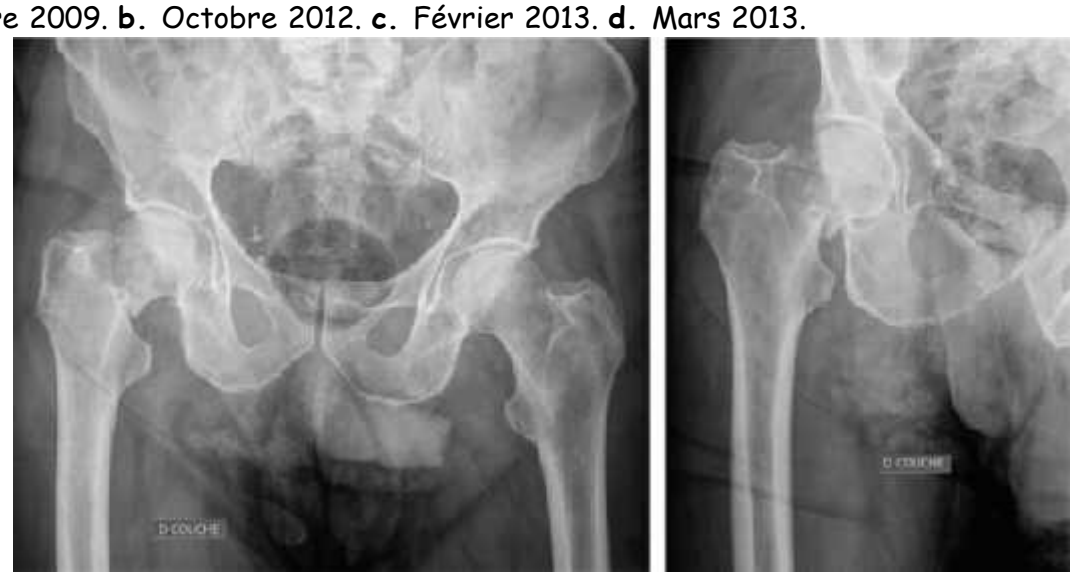

Incidence de bassin de face décentré et incidence traumatologique de hanche de face : fracture cervicale droite. Analyse complète de la fracture cervicale droite sur l'incidence traumatologique sans mobiliser le membre inférieur. Sur le bassin, la hanche est analysée en rotation latérale (petit trochanter bien dégagé mais mauvaise analyse du col).

www.lemanip.com

Incidence de hanche de face en décubitus dorsal : lésions ostéocondensantes diffuses correspondant à des métastases de cancer de la prostate.

Incidence de hanche de face : prothèse totale de hanche.
Usure du polyéthylène **(1)** et signes de descellement : liseré os-ciment **(2)**, granulome de résorption en queue de prothèse **(3)**, fracture du ciment **(4)**.

FICHE N°184

www.lemanip.com

Bassin Indications de l'imagerie

Urgence : suspicion de fracture de hanche

- Incidence de face du bassin.
- Trois quarts obturateur décentré vers le bas (dérouler le col chez un patient traumatisé non mobilisable en rotation médiale).
- Incidence de profil chirurgical d'Arcelin ou profil urétral.

Bilan de prothèse

- Incidence de face du bassin debout et incidence de face décentrée de hanche en charge.
- Ou : Incidence de face décentrée du bassin en charge.
- Faux profil de Lequesne ou incidence de profil urétral ou profil chirurgical d'Arcelin.

Bilan de rhumatologie

- Incidence de face du bassin debout ou en décubitus dorsal.
- Faux profil de Lequesne bilatéral avec hanche controlatérale.

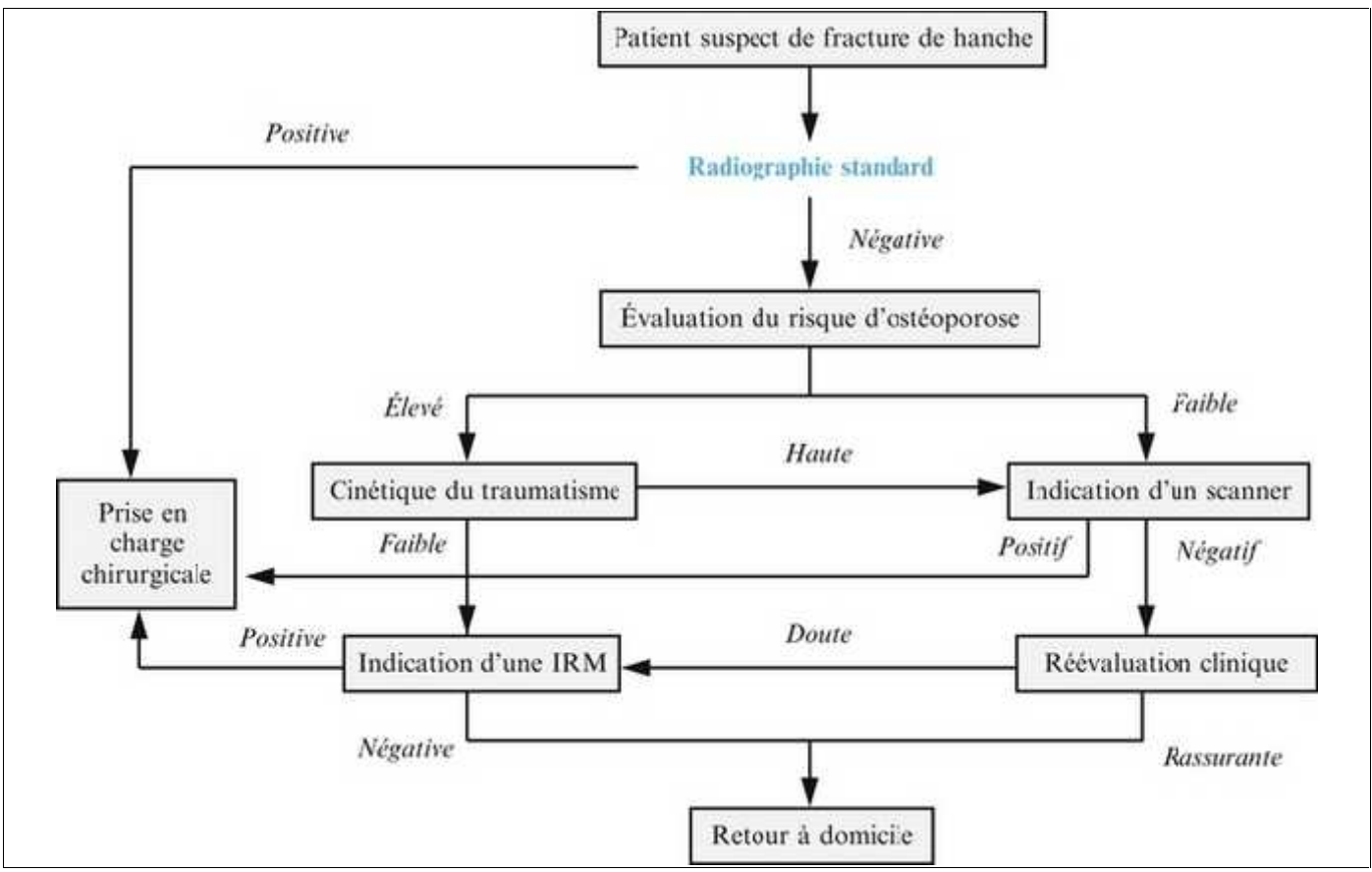

Arbre décisionnel devant une suspicion de fracture de hanche.
(Source : Bendaoud et al. 2012, d'après Cannon et al. 2009.)

www.lemanip.com

FICHE N°185

Incidence de face

Positionnement

- Décubitus dorsal ou debout selon les possibilités du patient.
- Membres inférieurs en extension et rotation médiale.
- En apnée.

Rayon directeur Vertical.

Centrage

Ligne médiane, deux travers de doigts au-dessus du bord supérieur de la symphyse pubienne ou deux travers de doigts au-dessous des épines iliaques antérosupérieures (point rouge).

Critères de réussite

- L'axe du sacrum et celui de la symphyse pubienne sont sur la même verticale.
- Aspect symétrique des foramens obturés.
- Petit trochanter barré par la corticale médiale de la diaphyse fémorale.

Intér êt Rhumatologie, traumatologie, orthopédie : utile chez les sujets obèses, chez qui elle permet d'étaler les tissus mous (diminution de l'épaisseur) et ainsi de diminuer le diffusé, ce qui permet une meilleure analyse des structures osseuses.

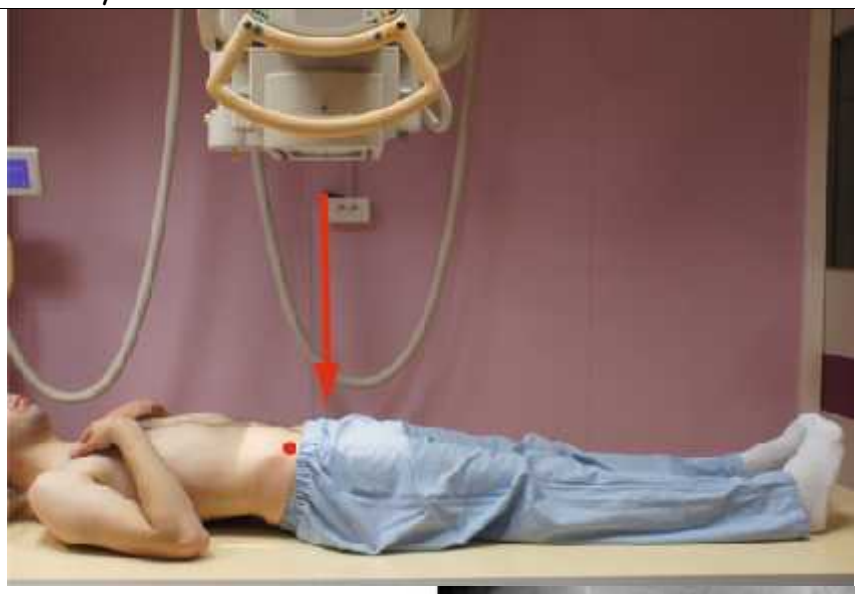

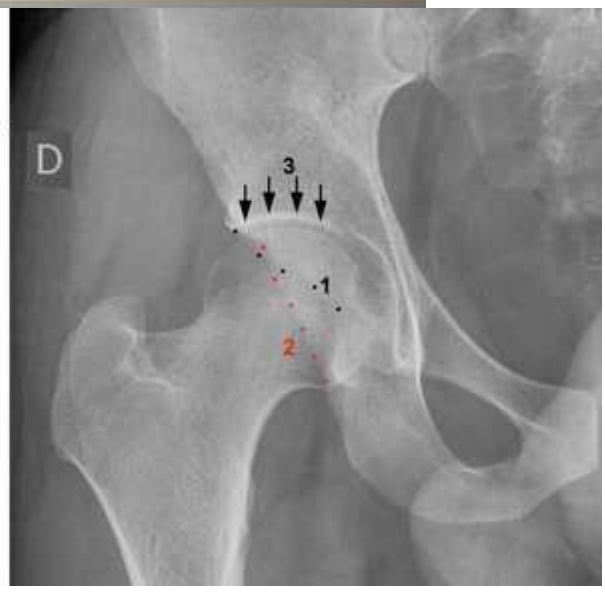

1. Bord antérieur de l'acétabulum. **2.** Bord postérieur de l'acétabulum. **3.** Toit du cotyle.

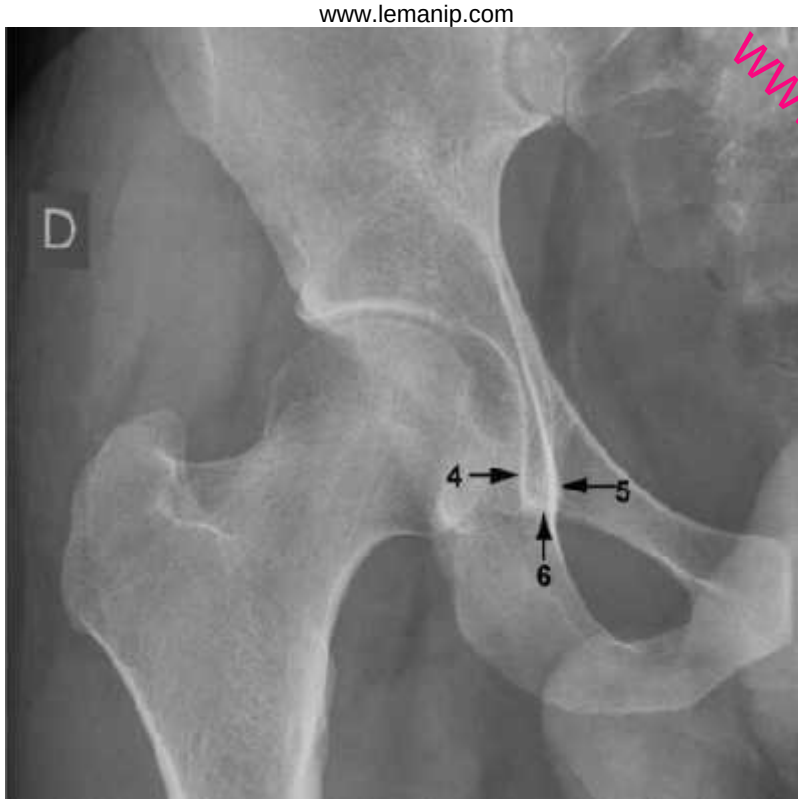

www.lemanip.com

Le « U » radiologique de Callot : **4.** Ligne latérale (corticale de l'arrière- fond). **5.** Ligne médiale (surface quadrilatère). **6.** Fond (sommet du foramen obturé).

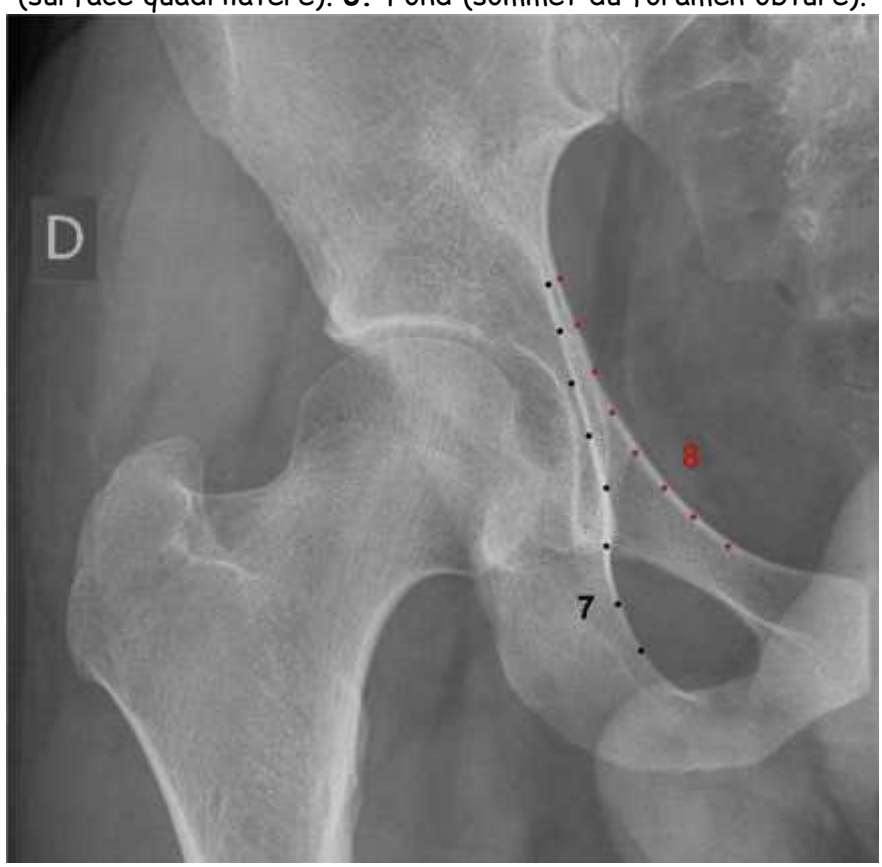

7. Ligne ilio-ischiatique. **8.** Ligne iliopubienne.

www.lemanip.com

FICHE N°186

Incidence de face décentrée

Positionnement

- Debout ou en décubitus dorsal, selon les possibilités du patient.
- Membres inférieurs en extension et légère rotation médiale.
- En apnée.

Rayon directeur Vertical.

Centrage Ligne médiane, 2 cm en dessous du milieu des plis inguinaux.

Critères de réussite

- Aspect symétrique des foramens obturés.
- Ligne des épineuses sacrées passant par la symphyse pubienne.
- Ensemble des éléments prothétiques ou du matériel d'ostéosynthèse visibles sur le cliché avec l'intervalle os-ciment.

Intérêt Traumatologie, orthopédie : avant et après prothèse totale de hanche.

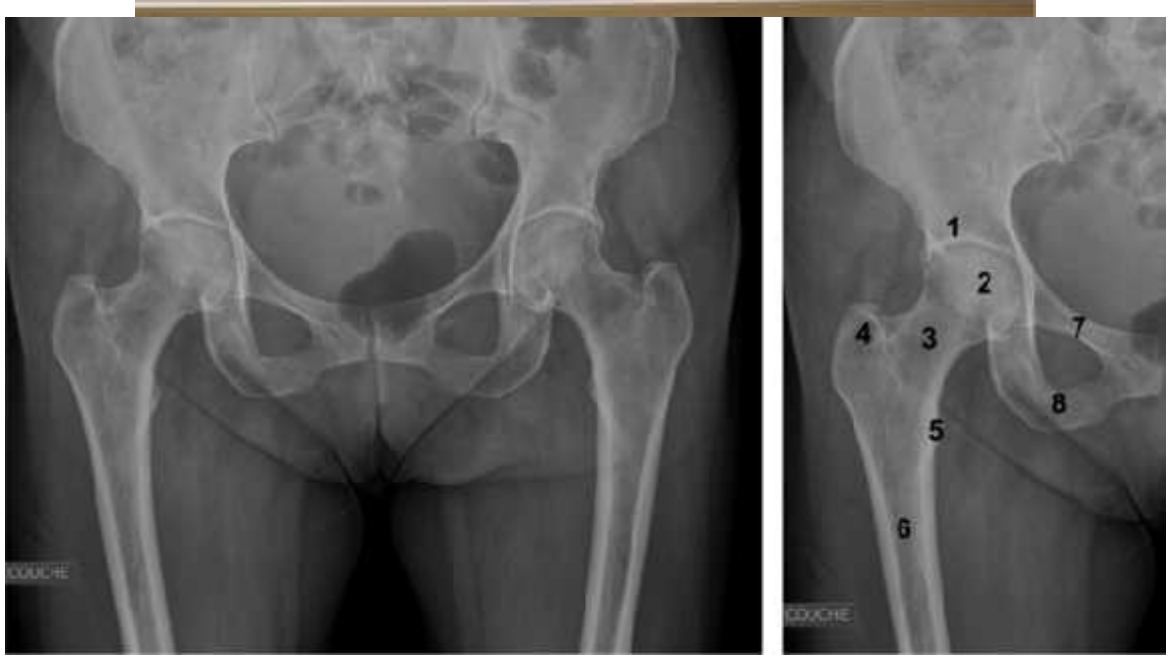

1. Toit du cotyle. **2.** Tête fémorale. **3.** Col fémoral. **4.** Grand trochanter. **5.** Petit trochanter. **6.** Diaphyse fémorale. **7.** Branche iliopubienne. **8.** Branche ischiopubienne.

www.lemanip.com

Centrage de la tête fémorale prothétique par rapport à la tête fémorale native. On s'assure de l'alignement des têtes fémorales en traçant la ligne passant par le centre des têtes fémorales.

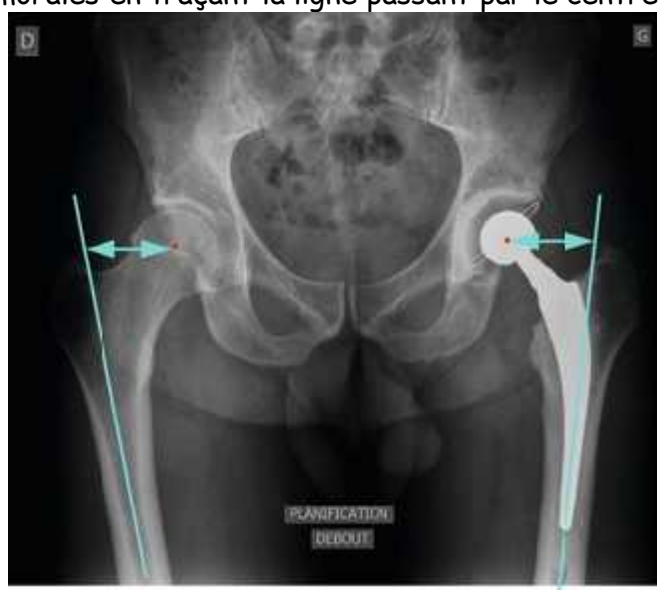

Offset fémoral. Distance entre l'axe du fût fémoral et le centre de la tête fémorale.

Récupération de la longueur fémorale. Évaluée en traçant la ligne passant par les toits des cotyles et la ligne passant par les petits trochanters.

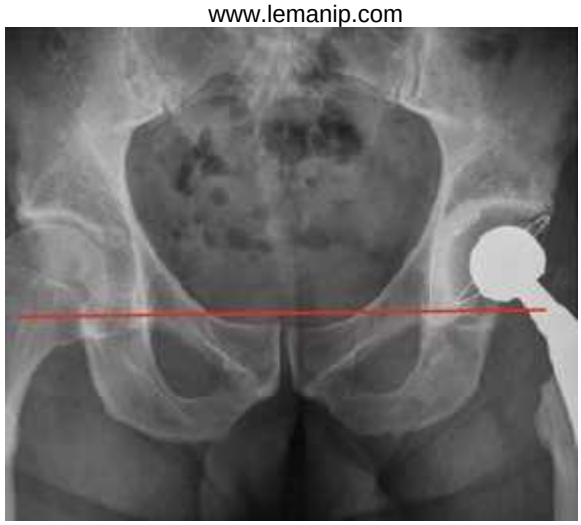

www.lemanip.com

Ascension de la cupule. En évaluant la distance entre la ligne tangente aux bords inférieurs des « U » radiologique et le bord inférieur de la cupule.

Version horizontale du cotyle.

Sur l'incidence de face, on évalue l'orientation de la cupule par rapport à l'horizontale passant par le bord inférieur du « U » radiologique. Elle doit être de 45° (entre 30° et 50°).

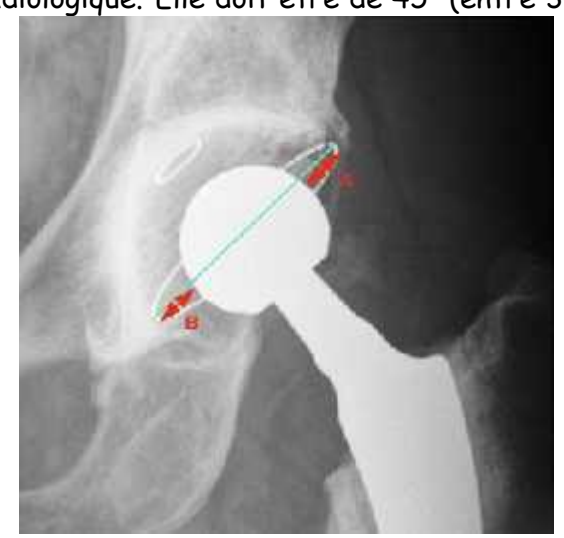

Usure du polyéthylène.

On trace une droite passant par les deux extrémités du cotyle et on mesure les distances A et B (qui correspondent à l'épaisseur du polyéthylène) entre la tête prothétique et les extrémités du cotyle. Ces deux distances doivent être égales ; sinon, on parle d'usure du polyéthylène. La même mesure peut être réalisée sur le cliché de Lequesne.

FICHE N°187

www.lemanip.com

Incidence de face en charge

Positionnement

- Debout de face, déchaussé.
- Membres inférieurs en extension et rotation médiale.
- En apnée.

Rayon directeur Horizontal.

Centrage

Ligne médiane ; deux travers de doigts au-dessus du bord supérieur de la symphyse pubienne ou deux travers de doigts au-dessous des épines iliaques antérosupérieures.

Critères de réussite

- L'axe du sacrum et celui de la symphyse pubienne sont sur la même verticale.
- Aspect symétrique des foramens obturés.
- Petit trochanter barré par la corticale médiale de la diaphyse fémorale.

Intérêt Rhumatologie, orthopédie.

www.lemanip.com

FICHE N°188

Incidence de profil en charge

Positionnement

- Debout, déchaussé.
- De profil strict.
- Les bras surélevés de 45° maximum.
- En apnée.

Rayon directeur Horizontal.

Centrage

Ligne médiane ; deux travers de doigts au-dessous des épines iliaques antérosupérieures.

Distance foyer-film : 1,50 m.

Critères de réussite

- Superposition des épines iliaques antérosupérieures.
- Superposition des têtes fémorales.

Intérêt Mesure des paramètres pelviens : incidence pelvienne, pente sacrée, version pelvienne.

1. Épine iliaque antérosupérieure. **2.** Crête iliaque. **3.** Épine iliaque postérosupérieure. **4.** Tubérosité ischiatique. **5.** Grande échancrure sciatique **6.** Charnière lombosacrée **7.** Têtes fémorales **8.** Symphyse pubienne

www.lemanip.com

Pente sacrée (PS). Angle formé par l'horizontale avec la droite tangente au plateau sacré. Valeur moyenne : 39° à 42° (± 9°).

Version pelvienne (VP). Angle formé par la verticale avec la droite passant par le milieu du plateau sacré et le centre de l'axe bicoxofémoral.
Valeur moyenne : 12° (± 6°).

www.lemanip.com

Incidence pelvienne (IP). Angle formé par la perpendiculaire au plateau sacré (passant par son milieu) et par la droite passant par le milieu du plateau sacré et le centre de l'axe bicoxofémoral. Valeur moyenne : 53° (allant de 33,7° à 77,5°).

Porte-à-faux (PF). Distance séparant les verticales passant par le milieu du plateau sacré et passant par le centre de l'axe bicoxofémoral. Valeur moyenne : 19 mm à 22 mm.

www.lemanip.com

FICHE N°189

Incidence traumatologique de face–Inlet

Positionnement

– Décubitus dorsal.

– Membres inférieurs en extension, légère rotation médiale.

– En apnée.

Rayon directeur Inclinaison craniopodale de 35°.

Centrage

Ligne médiane, passant à mi-distance entre la partie supérieure des grands trochanters et les épines iliaques antérosupérieures.

Critères de réussite

– Ensemble du bassin sur le cliché, du bord supérieur des crêtes iliaques à la symphyse pubienne.

– Foramens obturés fermés.

Intérêt Quantification pré- et postopératoire des fractures et des déplacements des constituants de l'anneau pelvien, notamment dans le plan supéroinférieur.

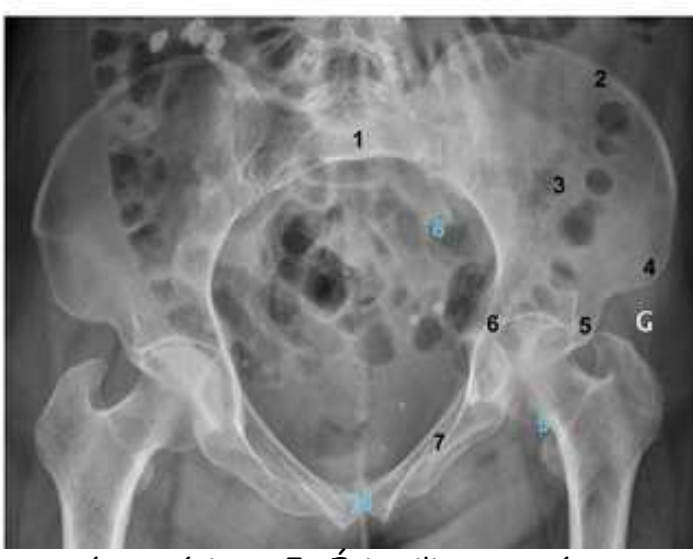

1. Sacrum.**2.** Crête iliaque.**3.** Ilion.**4.** Épine iliaque antérosupérieure.**5.** Épine iliaque antéro-inférieure.**6.** Cotyle.**7.** Cadre obturateur.**8.** Articulation sacroiliaque.**9.** Articulation coxofémorale.**10.** Symphyse pubienne.

FICHE N°190

www.lemanip.com

Incidence traumatologique de face–Outlet

Positionnement

– Décubitus dorsal.

– Membres inférieurs en extension et légère rotation médiale.

– En apnée.

Rayon directeur Inclinaison podocraniale de 35°.

Centrage

Ligne médiane, passant à mi-distance entre la partie supérieure des grands trochanters et les épines iliaques antérosupérieures.

Critères de réussite

– Ensemble du bassin sur le cliché, du bord supérieur des crêtes iliaques à la symphyse pubienne.

– Foramens obturés ouverts.

Intérêt Quantification pré- et postopératoire des fractures et des déplacements des constituants de l'anneau pelvien, notamment dans le plan supéroinférieur.

1. Sacrum. **2.** Aileron sacré. **3.** Crête iliaque. **4.** Ilion. **5.** Cotyle. **6.** Branche iliopubienne. **7.** Branche ischiopubienne. **8.** Pubis. **9.** Ischion. **10.** Foramen obturé. **11.** Charnière lombosacrée. **12.** Articulation sacro-iliaque. **13.** Articulation coxofémorale. **14.** Symphyse pubienne.

FICHE N°191

www.lemanip.com

Incidence traumatologique–Trois quarts alaire

Positionnement

– Décubitus dorsal.
– En oblique postérieure de 45° du côté à examiner.
– En apnée.

Rayon directeur Vertical.

Centragen 4 cm au-dessus du milieu du pli inguinal.

Critères de réussite

– Fermeture du foramen obturé : superposition des branches iliopubienne et ischiopubienne.
– Ilion de face en entier sur le cliché.

Intérêt

Étude des fractures du cotyle. Bonne analyse du toit du cotyle (7), de son bord antérieur (12), de l'aile iliaque et du bord postérieur de l'os coxal (5, 6, 10).

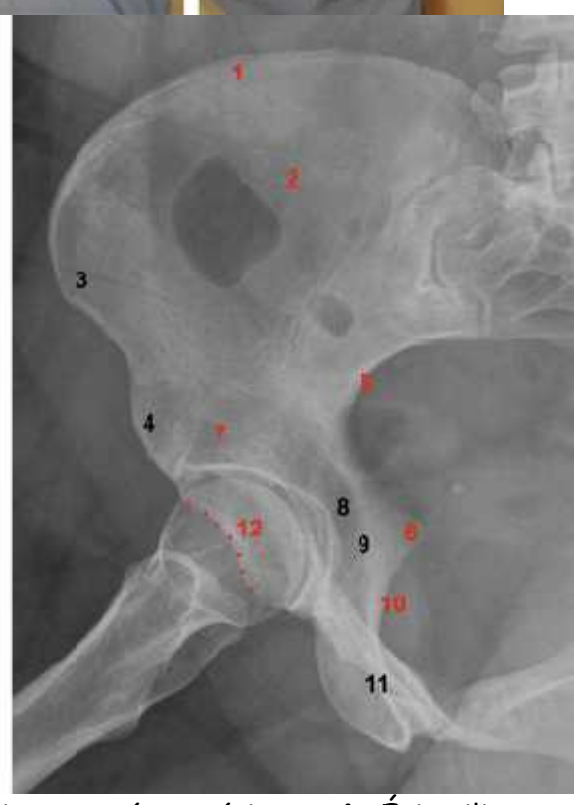

1. Crête iliaque. **2.** Ilion vu de face. **3.** Épine iliaque antérosupérieure. **4.** Épine iliaque antéro-inférieure.**5.** Grande échancrure sciatique. **6.** Épine sciatique. **7.** Toit du cotyle. **8.** Fosse acétabulaire. **9.** Surface quadrilatère. **10.** Petite échancrure sciatique. **11.** Cadre obturateur. **12.** Bord antérieur du cotyle.

FICHE N°192

www.lemanip.com

Incidence traumatologique–Trois quarts obturateur

Positionnement

– Décubitus dorsal.

– En oblique postérieure de 45° du côté controlatéral (surélever le côté à examiner).

– En apnée.

Rayon directeur Vertical.

Centrage 4 cm au-dessus du milieu du pli inguinal surélevé.

Critères de réussite

– Foramen obturé bien ouvert, cadre obturateur vu de face.

– Ilion en entier sur le cliché, vu de profil.

Intérêt

– Étude des fractures du cotyle.

– Bonne analyse du toit du cotyle (2), de son bord postérieur (6), du détroit supérieur (7) et du cadre obturateur (3, 4).

1. Ilion vu de profil. **2.** Toit du cotyle. **3.** Branche iliopubienne. **4.** Branche ischiopubienne. **5.** Pubis. **6.** Bord postérieur du cotyle. **7.** Détroit supérieur. **8.** Foramen obturé.

www.lemanip.com

FICHE N°193

Symphyse pubienne–Incidence dynamique (appuimonopodal)

Cliché systématiquement complété par un bassin de face en charge.
Cliché réalisé alternativement en appui monopodal droit puis gauche.

Positionnement

- Debout, déchaussé, de face stricte.
- En appui monopodal (membre inférieur controlatéral légèrement fléchi).
- En apnée.

Rayon directeur Horizontal.

Centrage Ligne médiane, sur la symphyse pubienne.
Localisateur indispensable.

Critères de réussite Symphyse pubienne de face stricte.

Intérêt Recherche d'une instabilité pubienne lors d'une pubalgie marquée par un déplacement supérieur à 2 mm entre les bords supérieurs des deux os pubiens (lignes rouges).

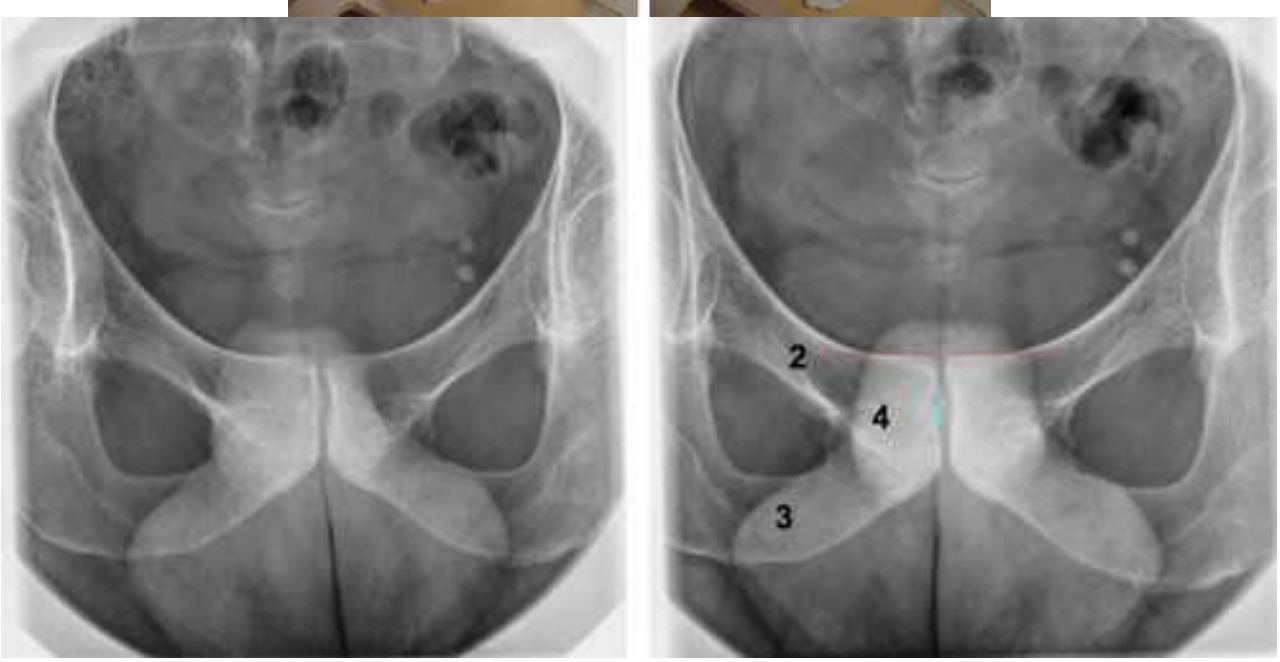

1. Symphyse pubienne.**2.** Branche iliopubienne.**3.** Branche ischiopubienne.
4. Corps du pubis droit.

FICHE N°194

www.lemanip.com

Articulations sacro-iliaques Incidence de face antéropostérieure

Positionnement

– Décubitus dorsal, de face stricte.

– En apnée.

Rayon directeur Inclinaison podocraniale de 15° à 20°.

Centrage

Ligne médiane, rayon directeur passant par les épines iliaques antérosupérieures (marquées par une pastille rouge).

Localisateur indispensable. On rapproche les articulations articulations sacroiliaques du détecteur, ce qui limite l'agrandissement.

Critères de réussite Bonne analyse des articulations sacroiliaques.

Intérêt Rhumatologie : recherche, notamment, de sacroiliite.

1. Versant sacré de l'articulation sacroiliaque. **2.** Versant iliaque de l'articulation sacroiliaque. **3.** Articulation sacroiliaque. **4.** Foramen sacré.

www.lemanip.com

FICHE N°195

Incidence de face postéroantérieure

Positionnement

– Procubitus, de face stricte.

– En apnée.

Rayon directeur Inclinaison craniopodale de 15° à 20°.

Centrage

Ligne médiane, quatre travers de doigt sous les crêtes iliaques, rayon directeur émergeant par les épines iliaques antérosupérieures (marquées par une pastille rouge).

Localisateur indispensable. On enfile mieux les articulations sacroiliaques en raison de la divergence du faisceau et de l'orientation antérolatérale des interlignes articulaires.

Critères de réussite Bonne analyse des articulations sacroiliaques.

Intérêt Rhumatologie : recherche, notamment, de sacroiliite.

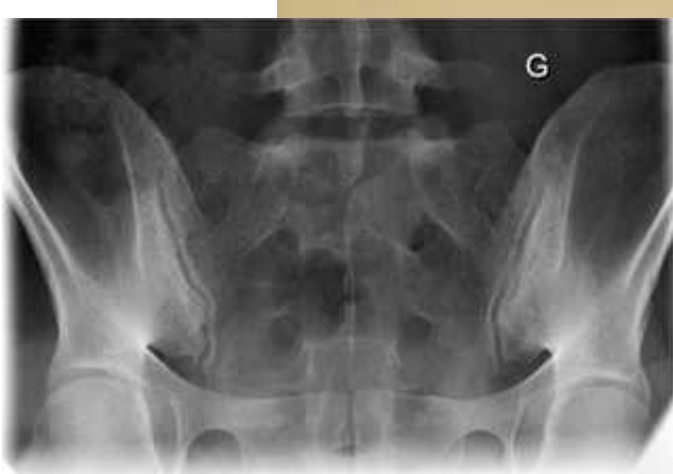

1. Versant sacré de l'articulation sacroiliaque. **2.** Versant iliaque de l'articulation sacroiliaque.
3. Articulation sacroiliaque.

www.lemanip.com

FICHE N°196

Incidence de face unilatérale

Positionnement

– Décubitus dorsal puis oblique postérieure du côté non radiographié (on surélève le côté à analyser d'environ 25° à 45°).

– En apnée.

Rayon directeur Vertical.

Centrage

Deux travers de doigt en dedans de l'épine iliaque antérosupérieure (marquée par une pastille rouge).

Localisateur indispensable.

Critères de réussite Bon dégagement de l'articulation sacroiliaque.

Intérêt Rhumatologie : recherche, notamment, de sacroiliite.

1. Versant sacré de l'articulation sacroiliaque. **2.** Versant iliaque de l'articulation sacroiliaque. **3.** Articulation sacroiliaque.

FICHE N°197

www.lemanip.com

Pathologie

Incidence de face (incidence antéropostérieure) : sacroiliite bilatérale.
Lésions érosives et hyperostosantes des sacroiliaques.

Incidence de face : sacroiliite bilatérale. Lésions érosives et hyperostosantes des sacroiliaques.

a. Incidence antéropostérieure.

b. Incidence postéroantérieure.

Gratuittement

www.lemanip.com

Radiologie et imagerie medicale

Livres,memoires,rapport de stage,courses,radiologie conventionnelle,Scanner,TDM,IRM,Scintigraphie, Medecine nucleaire,Radiotherapie,Radiologie Interventionnelle,Oncologie,Clichees,Cas interpretes,exposes,medecine

https://www.lemanip.com/

www.lemanip.com

www.lemanip.com

FICHE N°198

Télémétrie des membres inférieurs De face en appui bipodal–Mode stitching

Positionnement

– Debout de face, déchaussé.

– Les membres inférieurs en extension avec patellas au zénith.

– Une règle est placée entre les membres inférieurs (utile pour l'assemblage des clichés).

Rayon directeur Horizontal.

Centrage Bord supérieur de la patella.

Acquisition automatisée de trois clichés, l'un centré sur les hanches, le second centré sur les genoux et le troisième centré au-dessus des chevilles. Un assemblage des trois clichés est réalisé automatiquement ; un ajustement manuel peut s'avérer nécessaire.

Distance foyer-film : 1,50 m.

Critères de réussite

Visualisation sur un cliché des articulations coxofémorales jusqu'aux articulations tibiotaliennes.

Intérêt Axométrie

Centrage manuel.

www.lemanip.com

Premier cliché automatisé.

Deuxième cliché automatisé.

Troisième cliché automatisé.

www.lemanip.com

Axe mécanique du fémur. L'axe mécanique du fémur **(1)** passe par le centre de la tête fémorale et le milieu de l'éminence intercondylaire.

Axe anatomique du fémur. L'axe anatomique du fémur **(2)** correspond à l'axe de la diaphyse fémorale.

Axes anatomique et mécanique du tibia. Ces axes **(3)**, confondus, passent entre les épines tibiales et le milieu de l'articulation tibiotalienne.

Angulation frontale du membre inférieur. Angle formé par les axes mécaniques du fémur et du tibia. Valeur normale : 0° ± 3°. Au-delà de – 3° : varus. Au-delà de + 3° : valgus.

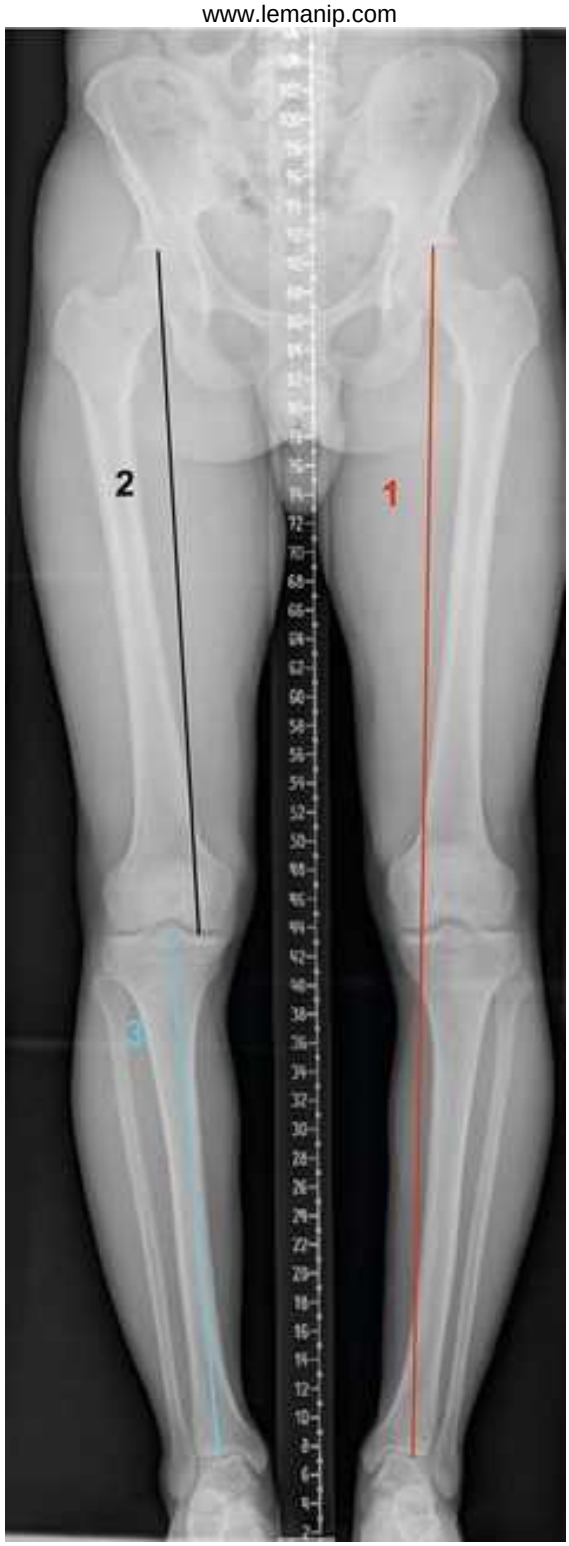

www.lemanip.com

Longueur du membre inférieur. La longueur du membre inférieur **(1)** est mesurée depuis le pôle supérieur de la tête fémorale jusqu'au milieu de l'interligne talocrural.

Longueur fémorale. La longueur fémorale **(2)** est mesurée depuis le pôle supérieur de la tête fémorale jusqu'au bord inférieur du condyle fémoral médial (ou milieu de l'échancrure intercondylaire).

Longueur tibiale. La longueur tibiale **(3)** est mesurée depuis le milieu de l'éminence intercondylaire jusqu'au milieu de l'interligne talocrural.

www.lemanip.com

FICHE N°199

De face en appui monopodal–Mode stitching

Positionnement

– Debout de face, déchaussé.
– En appui sur le membre inférieur concerné, la patella au zénith.
– Le membre inférieur controlatéral est légèrement fléchi, reposant sur la pointe du pied.
– Une règle est placée le long du membre inférieur (utile pour l'assemblage des clichés).

Rayon directeur Horizontal.

Centrage

Bord supérieur de la patella.

Acquisition automatisée de trois clichés, l'un centré sur la hanche, le deuxième centré sur le genou et le troisième centré au-dessus de la cheville. Un assemblage des trois clichés est réalisé automatiquement ; un ajustement manuel peut s'avérer nécessaire.

Distance foyer-film : 1,50 m.

Critères de réussite

Visualisation sur un cliché de l'articulation coxofémorale jusqu'à l'articulation tibiotalienne.

Intérêt Axométrie

Centrage manuel.

www.lemanip.com



Premier cliché automatisé.

Deuxième cliché automatisé.

Troisième cliché automatisé.

www.lemanip.com

FICHE N°200

De profil–Mode stitching

Positionnement

– Debout, déchaussé.
– En appui sur le membre inférieur concerné, en extension, de profil strict.
– Le talon est légèrement écarté du détecteur, ceci permet d'avoir la cheville de profil.
– Une règle est placée le long du membre inférieur (utile pour l'assemblage des clichés).

Rayon directeur Horizontal.

Centrage

Bord supérieur de la patella.

Acquisition automatisée de trois clichés, l'un centré sur la hanche, le deuxième centré sur le genou et le troisième centré au-dessus de la cheville. Un assemblage des trois clichés est réalisé automatiquement ; un ajustement manuel peut s'avérer nécessaire.

Distance foyer-film : 1,50 m.

Critères de réussite

Visualisation sur un cliché de l'articulation coxofémorale jusqu'à l'articulation tibiotalienne.

Intérêt Axométrie

Centrage manuel.

www.lemanip.com

Premier cliché automatisé.

Deuxième cliché automatisé.

Troisième cliché automatisé.

www.lemanip.com

Axe mécanique du fémur. L'axe mécanique du fémur **(1)** est la droite passant par le centre de la tête fémorale et la jonction entre le fond de la trochlée et le fond de la fosse intercondylaire.
Axe mécanique du tibia. L'axe mécanique du tibia **(2)** est la droite passant par le milieu de l'éminence intercondylaire et le milieu de l'interligne talocrural.
Angulation sagittale du membre inférieur. Angle formé par les axes mécaniques du fémur et du tibia. Recherche d'un récurvatum ou d'un flessum. Récurvatum physiologique jusqu'à 10° chez la femme et 5° chez l'homme (10° avant huit ans).

www.lemanip.com

1. Fond de la trochlée.2. Fosse intercondylaire.

III Tête

www.lemanip.com

FICHE N°201

Crâne Incidence de face

Positionnement

- Assis.
- Plan orbitoméatal perpendiculaire au détecteur.
- Le crâne est de face strict : équidistance des conduits auditifs externes par rapport au détecteur.

Rayon directeur Incliné de 25° (angle OM = – 25°).

Centrage Nasion.

Localisateur avec filtre indispensable.

Critères de réussite

- Superposition du bord supérieur des rochers avec les rebords orbitaires inférieurs.
- Équidistance entre le bord latéral des orbites et la partie latérale de la voûte crânienne.

Intérêt

- Neurochirurgie : recherche d'une déconnexion du dis- positif.
- Oncologie : recherche de lacunes à l'emporte-pièce (myélome).



Postérieur

Antérieur

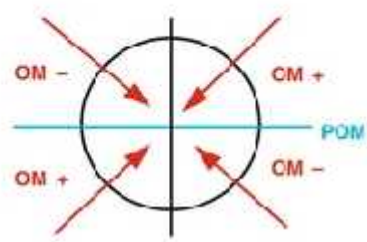

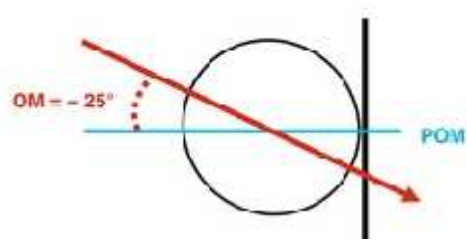

www.lemanip.com

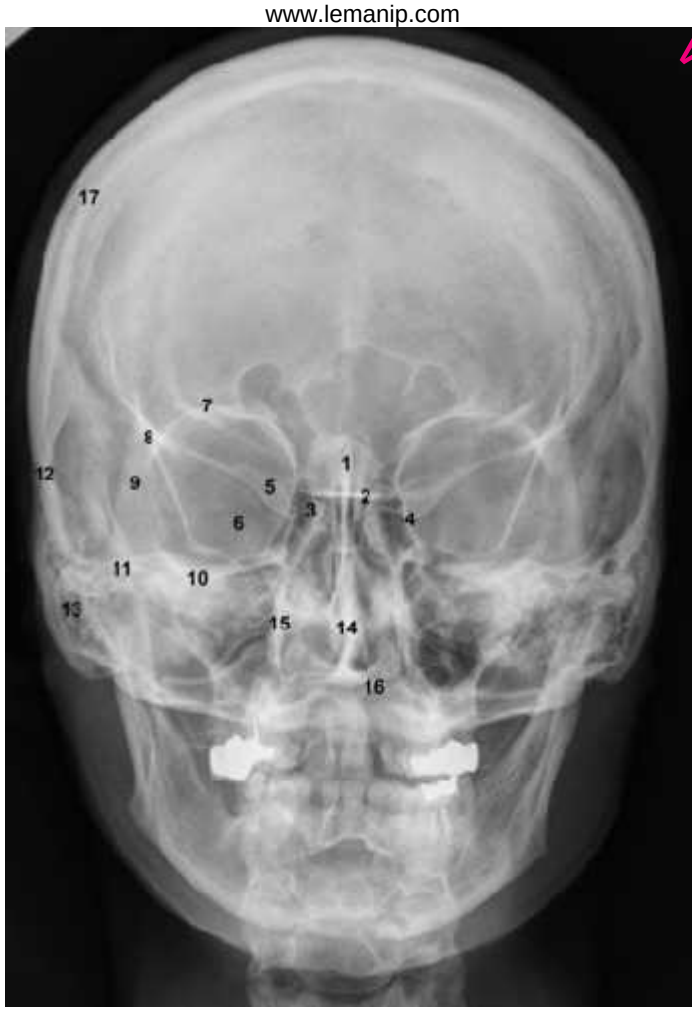

1. Crista galli. **2.** Jugum sphénoïdal. **3.** Cellules ethmoïdales. **4.** Lame orbitaire. **5.** Petite aile du sphénoïde. **6.** Grande aile du sphénoïde. **7.** Toit de l'orbite. **8.** Processus zygomatique de l'os frontal. **9.** Processus frontal de l'os zygomatique. **10.** Plancher de l'orbite. **11.** Bord supérieur du rocher. **12.** Écaille de l'os temporal. **13.** Processus mastoïde et ses cellules. **14.** Septum nasal osseux. **15.** Paroi latérale des fosses nasales. **16.** Palais osseux. **17.** Os pariétal.

Ligne bimastoïdienne (1) : Elle rejoint l'extrémité inférieure des deux processus mastoïdes. Normale : le sommet de l'odontoïde affleure ou dépasse de 7 mm au maximum la ligne bimastoïdienne.

FICHE N°202

www.lemanip.com

Incidence de profil

Positionnement

- Assis, la tête de profil strict.
- Bouche fermée.
- Plan orbitoméatal à 0° (horizontal).

Rayon directeur Horizontal.

Centrage 3 cm au-dessus du tragus.

Distance foyer-film : 1,50 m (pour diminuer l'agrandissement).

Critères de réussite

- Superposition des parois postérieures des sinus maxillaires.
- Superposition des toits des orbites.
- Charnière cervico-occipitale comprise sur le cliché avec le palais osseux.

Intérêt

- Neurochirurgie : recherche d'une déconnexion du dispositif.
- Oncologie : recherche de lacunes à l'emporte-pièce (myélome).

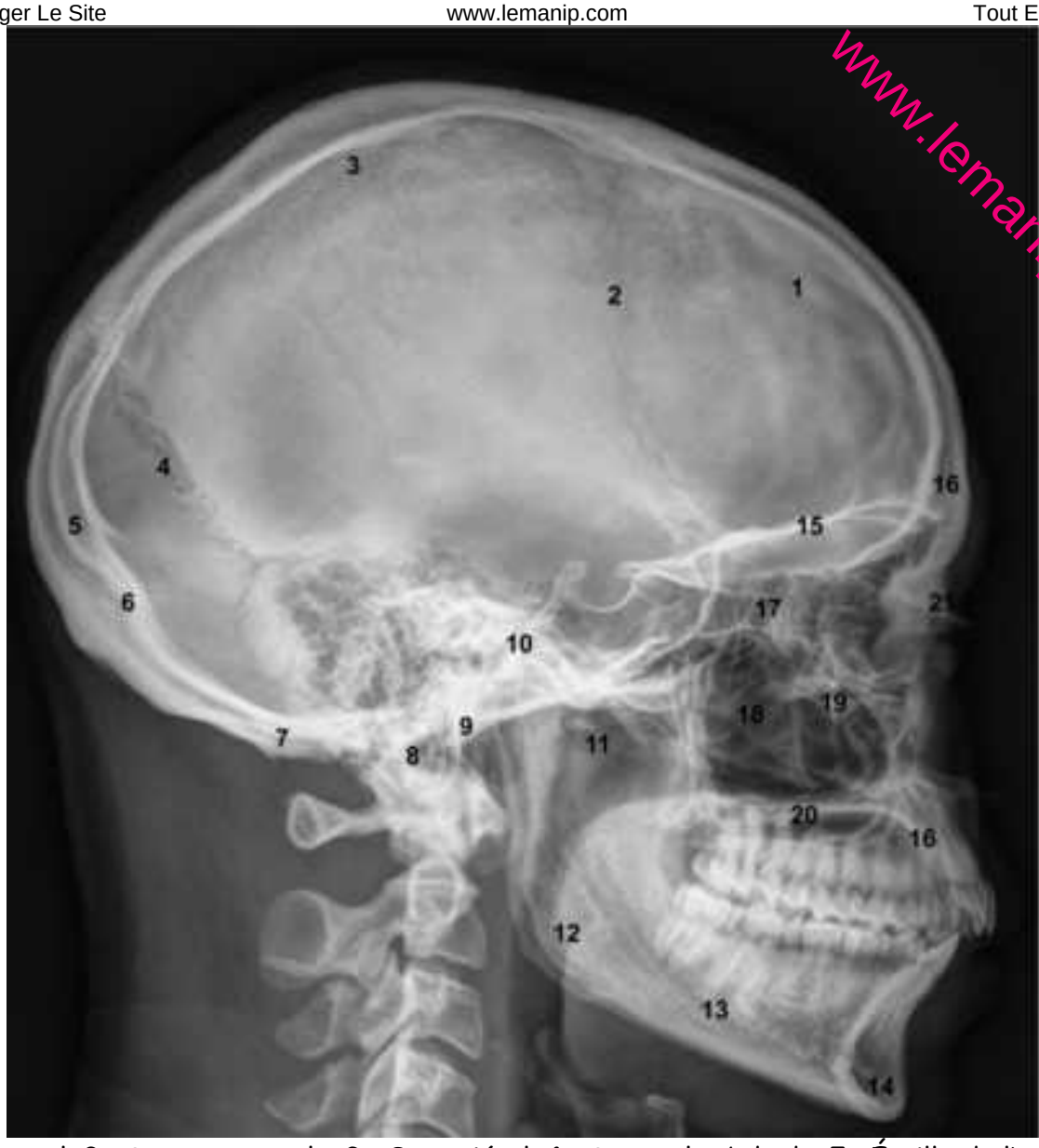

www.lemanip.com

1. Os frontal. **2.** Suture coronale. **3.** Os pariétal. **4.** Suture lambdoïde. **5.** Écaille de l'os occipital. **6.** Protubérance occipitale interne. **7.** Opisthion. **8.** Processus mastoïde. **9.** Basion. **10.** Clivus. **11.** Cavum. **12.** Angle de la mandibule (gonion). **13.** Branche horizontale de la mandibule. **14.** Symphyse mandibulaire. **15.** Toit des orbites. **16.** Arcade sourcilière. **17.** Cellules ethmoïdales. **18.** Sinus maxillaires. **19.** Os zygomatique. **20.** Palais osseux. **21.** Nasion.

Gratuittement

www.lemanip.com

Radiologie et imagerie medicale

Livres,memoires,rapport de stage,courses,radiologie conventionnelle,Scanner,TDM,IRM,Scintigraphie, Medecine nucleaire,Radiotherapie,Radiologie Interventionnelle,Oncologie,Clichees,Cas interpretes,exposes,medecine

https://www.lemanip.com/

www.lemanip.com

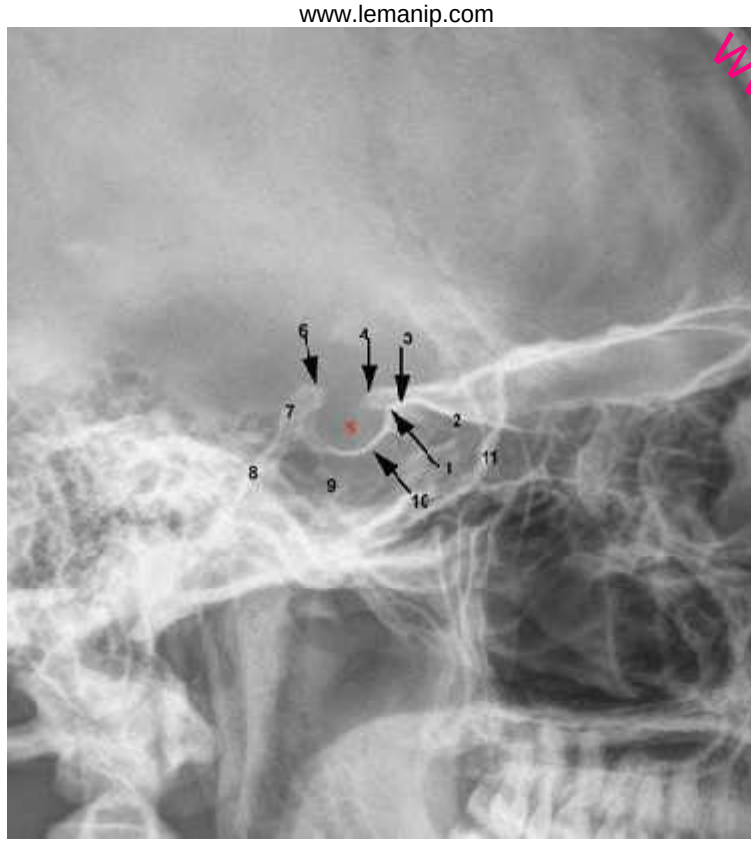

www.lemanip.com

1. Tubercule de la selle. **2.** Jugum sphénoïdal. **3.** Sillon chiasmatique. **4.** Processus clinoïde antérieur. **5.** Fosse hypophysaire. **6.** Processus clinoïde postérieur. **7.** Dos de la selle. **8.** Clivus.**9.** Sinus sphénoïdal. **10.** Plancher sellaire. **11.** Grande aile du sphénoïde.
La selle turcique est formée par le tubercule de la selle, la fosse hypophysaire, le processus clinoïde postérieur et le dos de la selle.

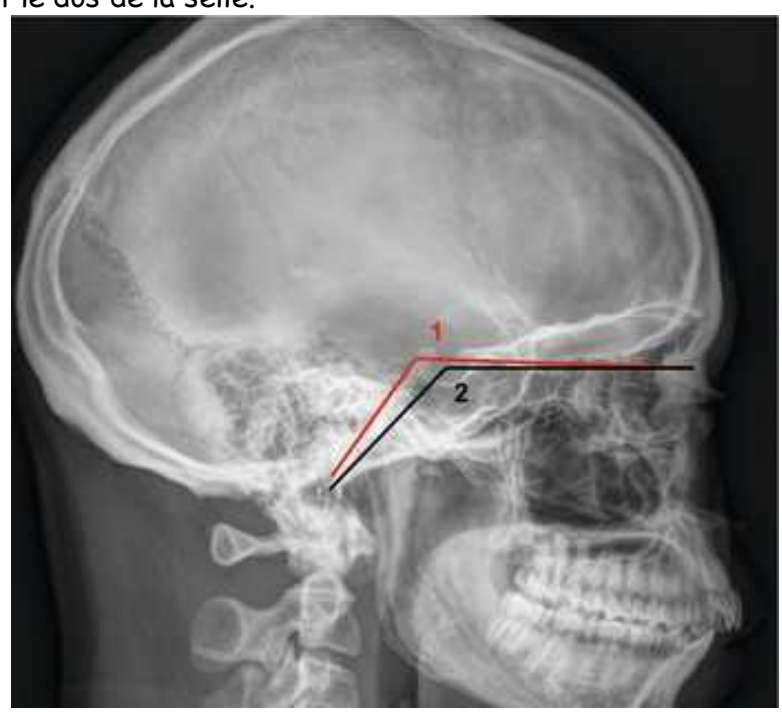

Angle basal de Welcher (1). L'angle basal de Welcker est formé par la droite nasion-dos de la selle et la droite dos de la selle-clivus.
Angle normal : entre 125° et 143°.
Angle basal de Boogart (2). L'angle basal de Boogart est formé par la droite nasion-centre de la selle turcique et la droite centre de la selle turcique-basion. Angle normal : entre 123° et 152°.
Pour des valeurs supérieures, on parle de platybasie.

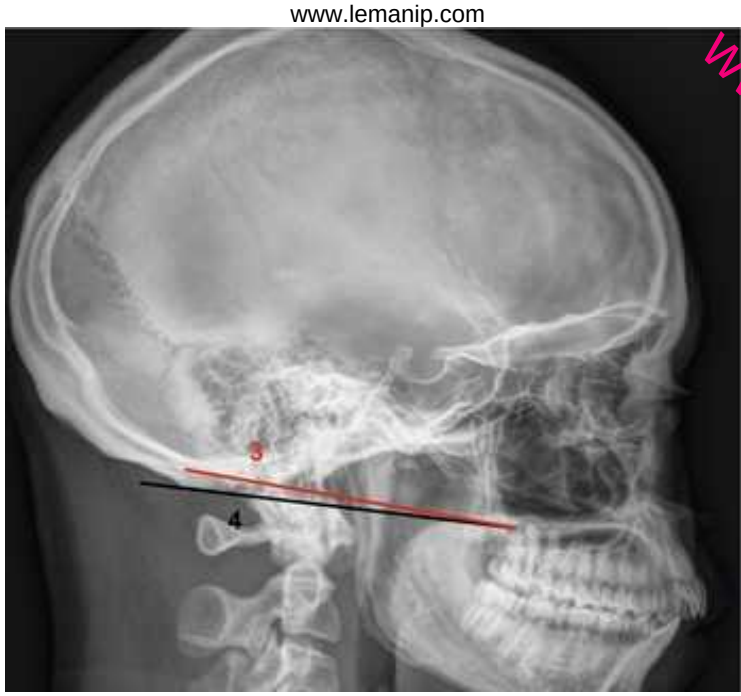

www.lemanip.com

Ligne palato-occipitale de Chamberlain (3). Elle est la ligne qui relie le bord postérieur du palais osseux au bord postérieur du foramen magnum.
Pathologique : si le sommet de l'odontoïde dépasse de plus de 5 mm la ligne de Chamberlain.
Ligne palato-sous-occipitale de McGregor (4). Elle est la ligne qui relie le bord postérieur du palais osseux à la partie la plus basse de l'occiput.
Pathologique : si le sommet de l'odontoïde dépasse de plus de 7 mm la ligne de McGregor : impression basilaire.

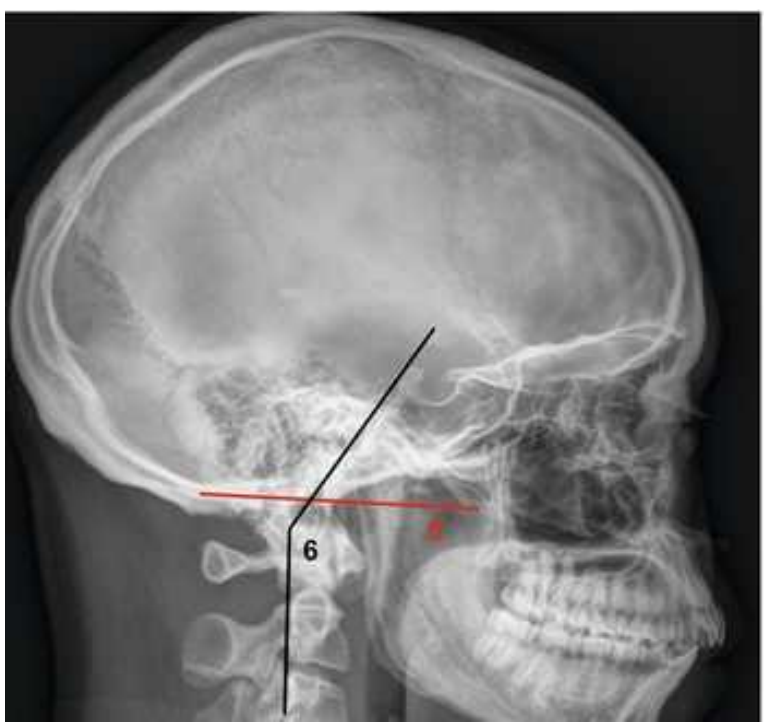

Ligne du foramen magnum de McRae (5). Elle est la ligne qui relie le basion avec l'opisthion. L'odontoïde doit rester en des- sous de cette ligne ; sinon, on parle d'impression basilaire.
Angle clivus-rachis cervical (6). L'angle clivus-rachis cervical est formé par la droite tangente au clivus et celle tangente au mur postérieur du rachis cervical (sommet réalisé par la face postérieure du sommet de l'odontoïde).
Angle normal : entre 150° et 180°.

FICHE N°203

www.lemanip.com

Incidence de Blondeau

Positionnement

- Assis.
- Plan orbitoméatal incliné de 50°.
- Le menton contre le potter.
- Le crâne est de face stricte : équidistance des conduits auditifs externes par rapport au potter.

Rayon directeur Horizontal (angle OM = – 50°, cf. fiche 201).

Centrage

Émergeant au niveau de l'acanthion (base du nez).

Localisateur avec filtre indispensable.

Critères de réussite

- Bonne analyse des sinus maxillaires, dégagés des rochers.
- Équidistance des os zygomatiques avec la voûte temporale.
- Analyse correcte des os zygomatiques.

Intérêt Recherche de sinusite.

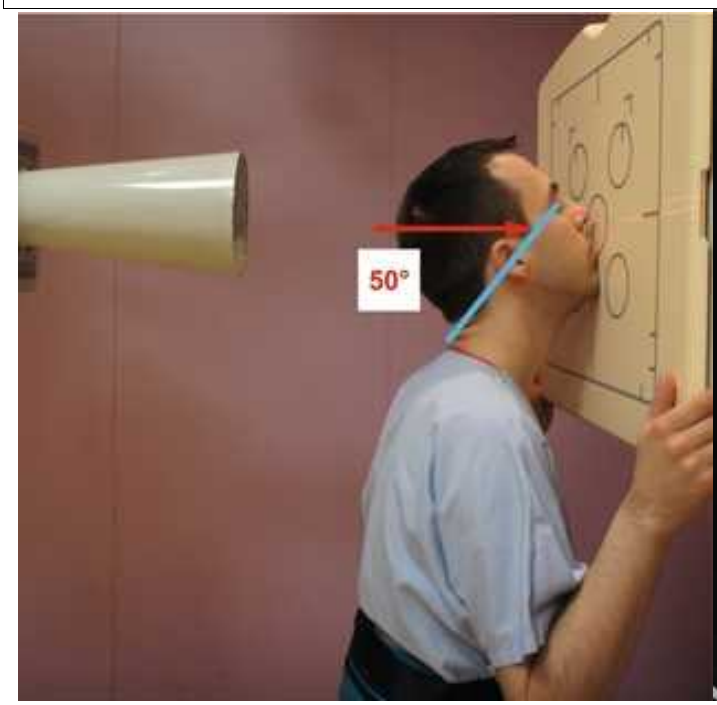

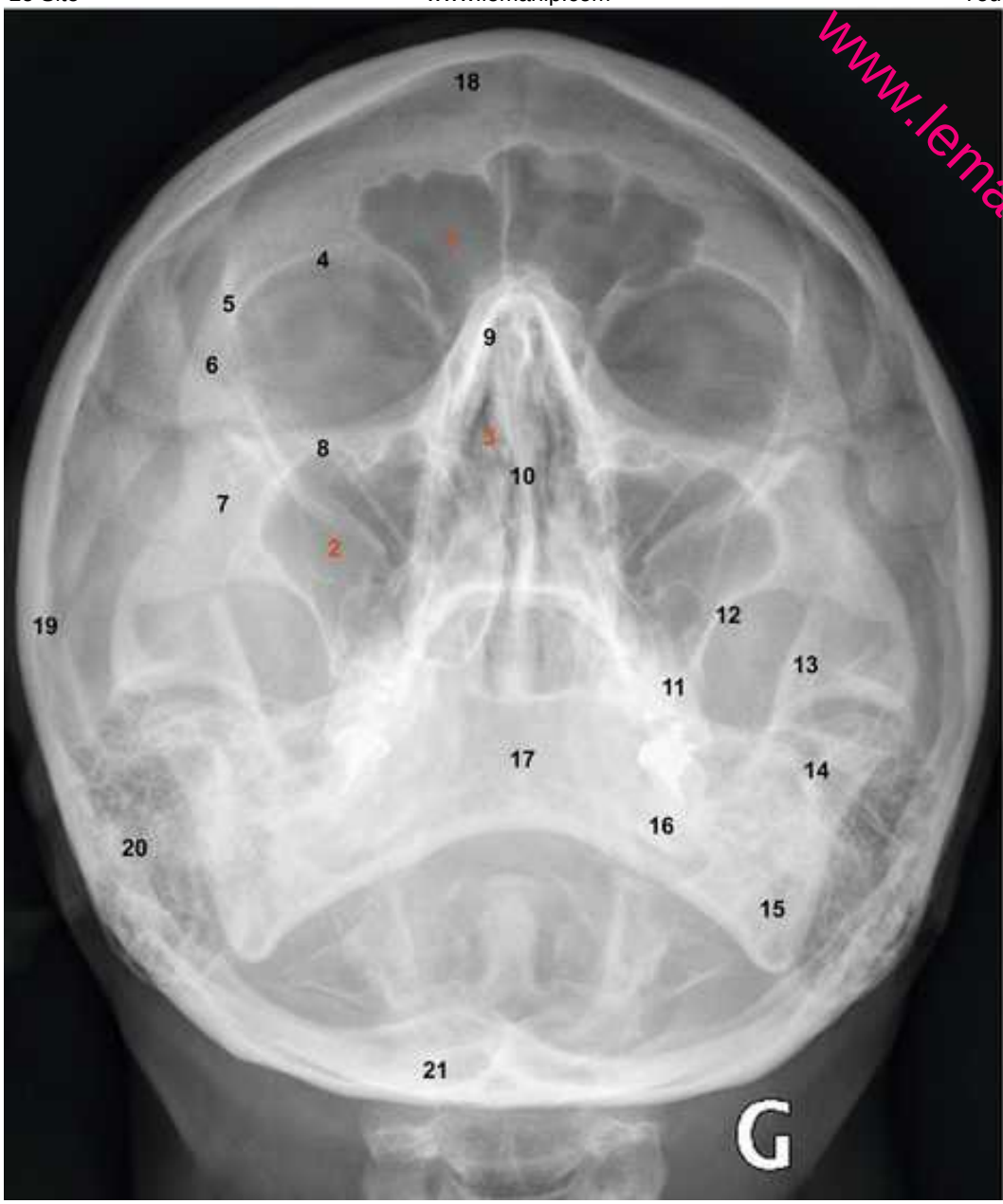

www.lemanip.com

1. Sinus frontal. **2.** Sinus maxillaire. **3.** Cellules ethmoïdales. **4.** Toit de l'orbite. **5.** Processus zygomatique de l'os frontal. **6.** Processus frontal de l'os zygomatique. **7.** Os zygomatique. **8.** Plancher de l'orbite. **9.** Os nasaux. **10.** Septum nasal osseux. **11.** Plancher du sinus maxillaire. **12.** Paroi inférolatérale du sinus maxillaire. **13.** Processus coronoïde. **14.** Ramus mandibulaire. **15.** Angle mandibulaire. **16.** Branche horizontale. **17.** Symphyse mandibulaire. **18.** Os frontal **19.** Écaille du temporal **20.** Mastoïde **21.** Os occipital

www.lemanip.com

FICHE N°204

Incidence de Worms

Positionnement

- Décubitus dorsal.
- Plan orbitoméatal perpendiculaire au plan de la table.
- Le crâne est de face stricte.
- Membres inférieurs fléchis (ce qui facilite la flexion de la tête).

Rayon directeur Incliné de 25° (angle OM = + 25°, cf. fiche 201).

Centrage

Racine des cheveux.

Localisateur avec filtre indispensable.

Critères de réussite

- Projection du clivus dans le foramen occipital.
- Équidistance du bord supérieur des rochers avec la voûte crânienne.

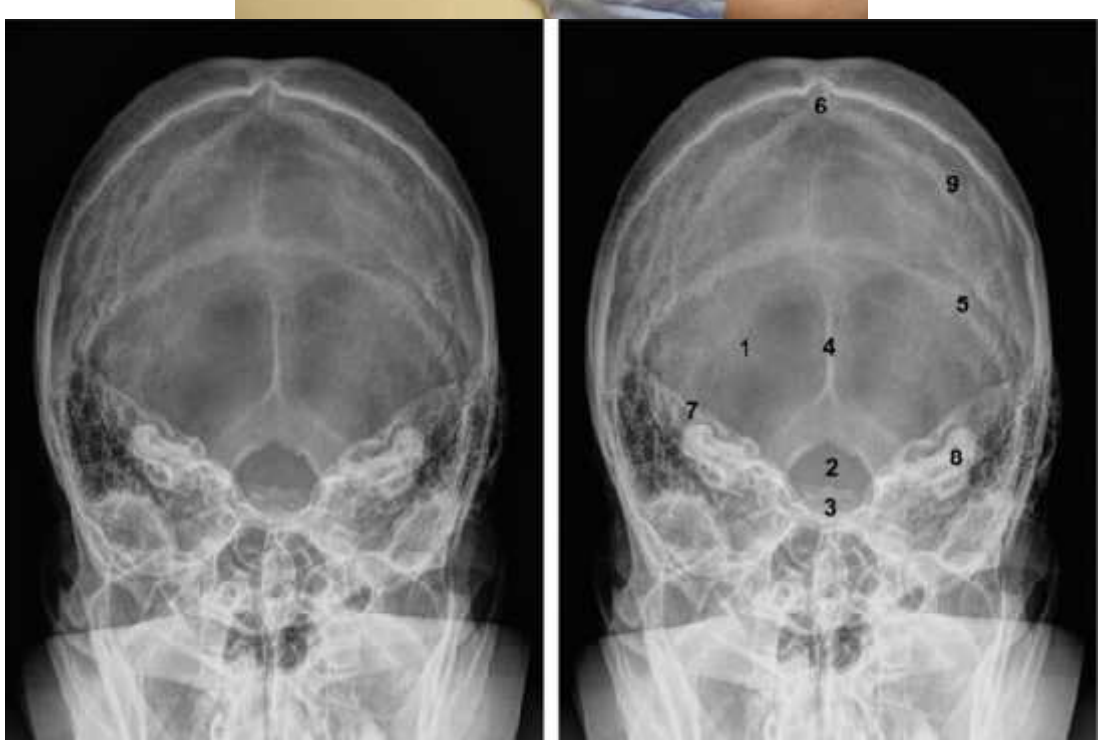

1. Fosse cérébelleuse. **2.** Foramen occipital (bonne analyse de son bord postérieur). **3.** Clivus. **4.** Crête occipitale interne. **5.** Sillon du sinus transverse. **6.** Sillon du sinus longitudinal supérieur. **7.** Bord supérieur du rocher. **8.** Vestibule. **9.** Suture lambdoïde.

FICHE N°205

www.lemanip.com

Arcades zygomatiques–Incidence bilatérale

Positionnement
- Décubitus dorsal.
- Tête de face stricte.
- Plan orbitoméatal perpendiculaire au plan de la table.
- Membres inférieurs fléchis.

Rayon directeur Incliné de 30° (angle OM = + 30°, cf. fiche 201).
Centrage Racine du nez.
Critères de réussite Bonne analyse des arcades zygomatiques.
Intérêt Traumotologie après ostéosynthèse.

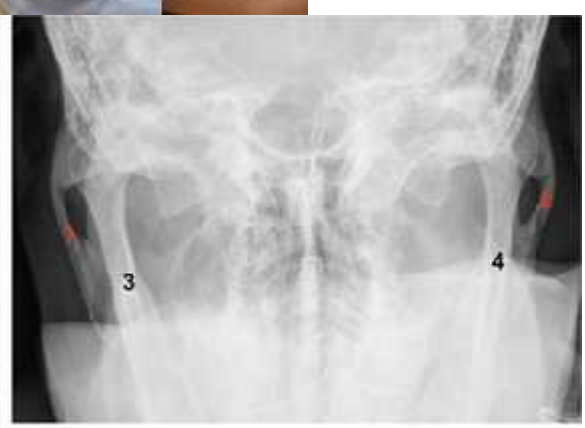

1. Arcade zygomatique droite. **2.** Arcade zygomatique gauche. **3.** Ramus mandibulaire droit. **4.** Ramus mandibulaire gauche.

FICHE N°206

www.lemanip.com

Arcade zygomatique–Incidence unilatérale

Positionnement

– Assis.

– Tête placée en hyperextension et en légère rotation latérale du côté concerné.

Rayon directeur Horizontal.

Centrage Mi-distance entre le bord latéral de l'orbite et le tragus.

Localisateur indispensable.

Critères de réussite Bonne analyse de l'arcade zygomatique.

Intérêt Traumotologie après ostéosynthèse.

1. Processus temporal de l'os zygomatique. **2.** Processus zygomatique de l'os temporal.
3. Arcade zygomatique. **4.** Fosse zygomatique.

www.lemanip.com

FICHE N°207

Articulation temporomandibulaire–Incidence bouche fermée

Positionnement

- Assis.
- La tête est de profil strict contre le détecteur.
- Bouche fermée.

Rayon directeur Incliné de 25° par rapport à l'horizontale.

Centrage

Rayon émergeant par le conduit auditif externe controlatéral.

Localisateur indispensable.

Critères de réussite Bonne analyse de l'articulation temporomandibulaire.

Intérêt Recherche d'arthropathie ou de dysplasie.



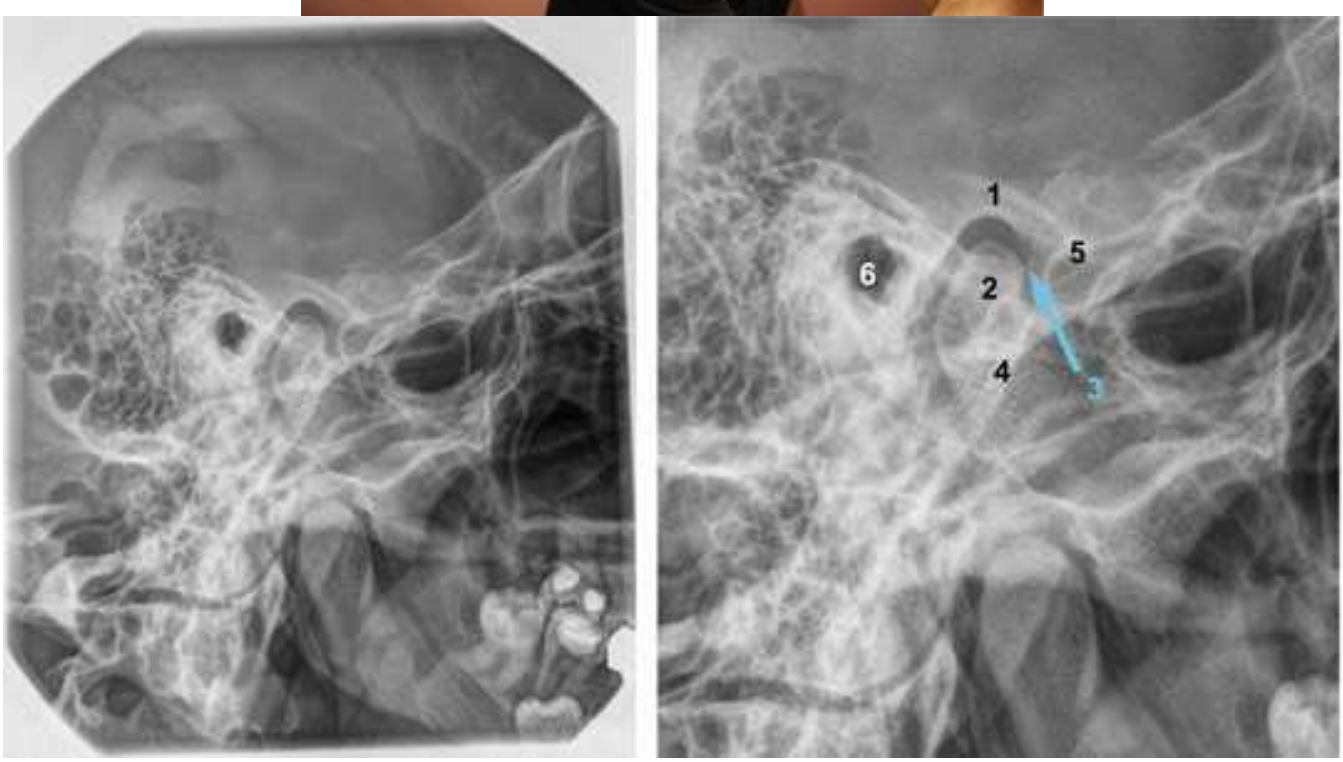

1. Fosse mandibulaire. **2.** Condyle mandibulaire. **3.** Articulation temporomandibulaire. **4.** Col de la mandibule. **5.** Tubercule articulaire. **6.** Superposition des conduits auditifs interne et externe.

www.lemanip.com

FICHE N°208

Articulation temporomandibulaire–Incidence bouche ouverte

Positionnement

- Assis.
- La tête est de profil strict contre le détecteur.
- Bouche ouverte au maximum.

Rayon directeur Incliné de 25° par rapport à l'horizontale.

Centrage

Rayon émergeant par le conduit auditif externe controlatéral.

Localisateur indispensable.

Critères de réussite Bonne analyse de l'articulation temporomandibulaire.

Intérêt Recherche d'arthropathie ou de dysplasie.

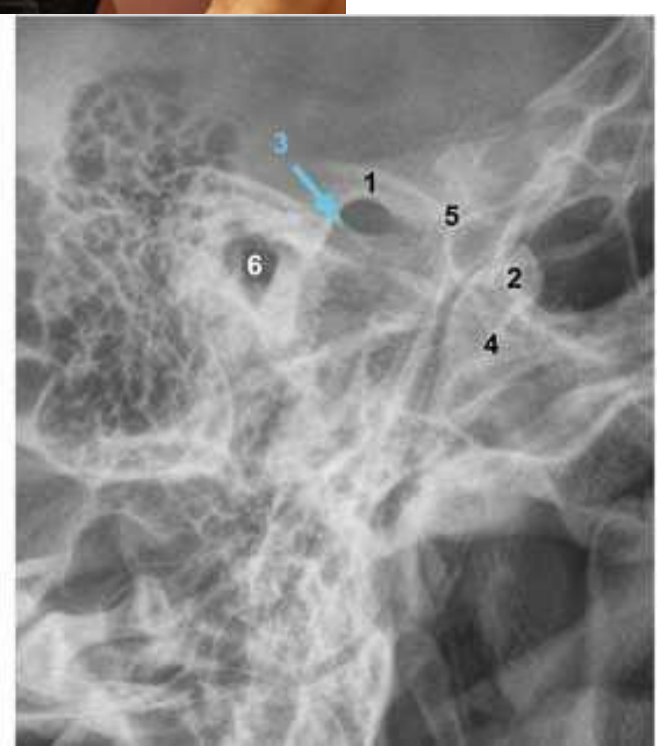

1. Fosse mandibulaire. **2.** Condyle mandibulaire. **3.** Articulation temporomandibulaire. **4.** Col de la mandibule. **5.** Tubercule articulaire. **6.** Superposition des conduits auditifs interne et externe.

FICHE N°209

www.lemanip.com

Pathologie

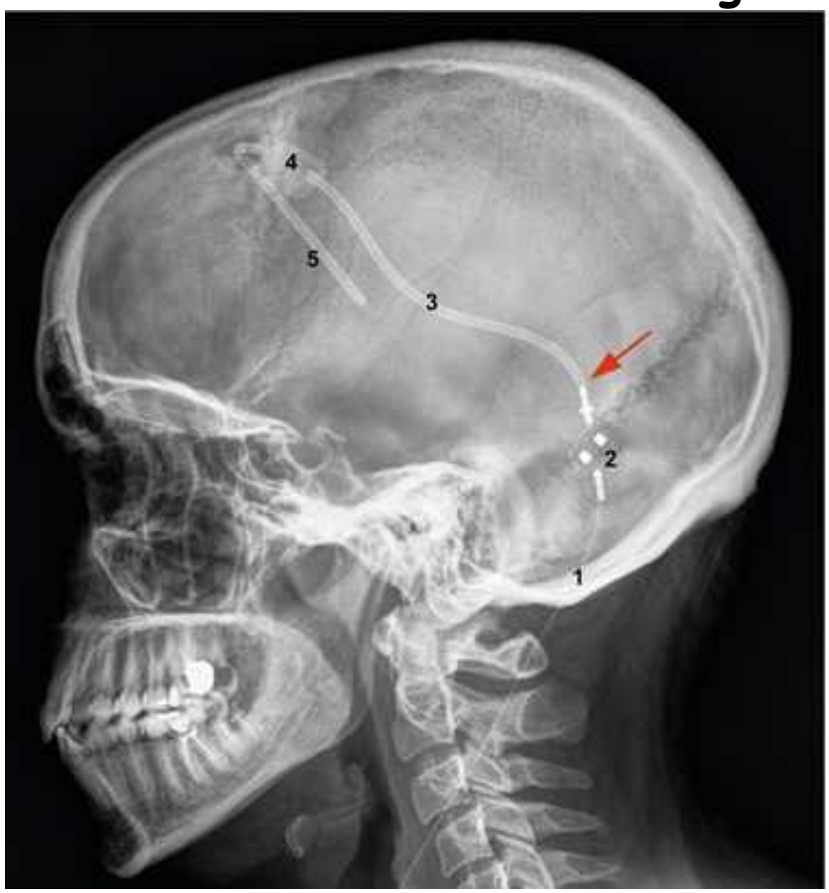

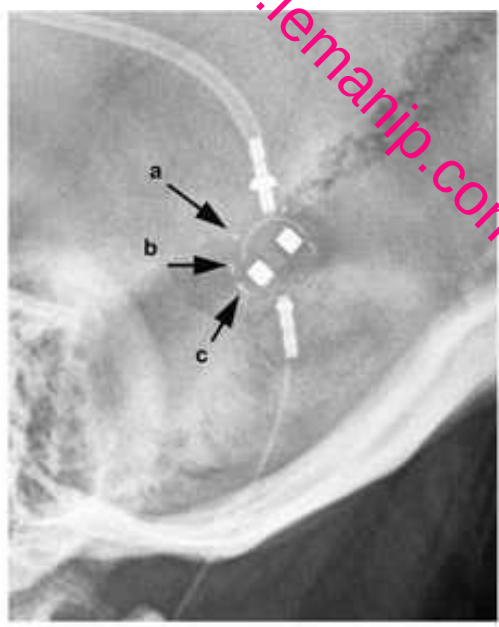

Incidence de profil : recherche de déconnexion (flèche rouge) et évaluation du débit de la valve (flèches noires).

1. Cathéter. **2.** Valve. **3.** Cathéter. **4.** Réservoir. **5.** Drain.

- **a.** Marqué par un carré → Petit débit.
- **b.** Marqué par un petit rectangle → Débit moyen.
- **c.** Marqué par un grand rectangle → Débit élevé.

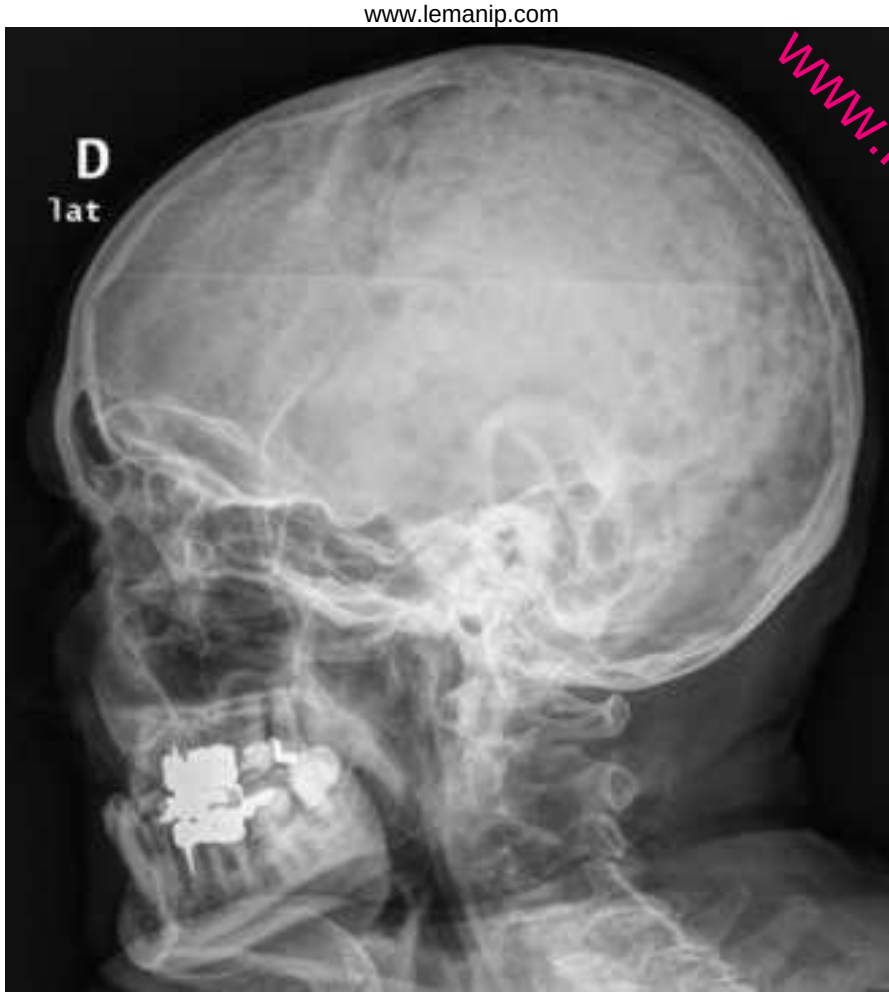

www.lemanip.com

Incidence de profil : myélome. Multiples lacunes à l'emporte-pièce de la voûte.

Incidence de profil : déconnexion entre valve et cathéter.
Patiente porteuse d'une dérivation ventriculopéritonéale avec deux drains.

FICHE N°210

www.lemanip.com

Os nasaux Incidence de profil

Positionnement
- Assis, face au potter.
- La tête est mise de profil strict.
- Plan orbitoméatal à 0° (horizontal).

Rayon directeur Horizontal.
Centrage 1 cm sous le nasion.
Critères de réussite Os nasaux de profil.
Intérêt Traumatologie.

1. Os nasaux. **2.** Processus frontal du maxillaire. **3.** Suture maxillonasale.
4. Paroi antérieure du sinus frontal.

www.lemanip.com

FICHE N°211

Incidence de Gosserez et Treheux

Positionnement

- Assis.
- Le menton repose sur la cassette (elle-même placée sur un plan incliné).
- Un sac de sable maintient la cassette.

Rayon directeur Perpendiculaire à la cassette.

Centrage

Angle mandibulaire opposé.

Localisateur indispensable.

Critères de réussite Équidistance des os nasaux par rapport à la voûte crânienne.

Intérêt Traumatologie.

1. Cartilage nasal. **2.** Os nasal. **3.** Septum nasal osseux. **4.** Toit de l'orbite. **5.** Sinus maxillaire.

FICHE N°212

www.lemanip.com

Mandibule Défilé mandibulaire

Positionnement

- Assis, tête de profil.
- Inclinaison latérale de 20° à 25°.
- Le côté concerné contre le détecteur.

Rayon directeur Horizontal.

Centrage

Angle mandibulaire opposé.

Distance foyer-film : 1,50 m.

Localisateur indispensable.

Critères de réussite Bon dégagement de la branche verticale et de la région angulaire.

Intérêt Traumatologie.

1. Condyle mandibulaire. **2.** Col mandibulaire. **3.** Branche verticale. **4.** Angle mandibulaire. **5.** Branche horizontale. **6.** Symphyse mandibulaire.

www.lemanip.com

FICHE N°213

Défilé mandibulaire (variante)

Positionnement

– Assis, tête de profil strict.

– Le côté concerné contre le détecteur.

Rayon directeur Inclinaison podocraniale de 20° à 25°.

Centrage

Angle mandibulaire opposé.

Distance foyer-film : 1,50 m.

Localisateur indispensable.

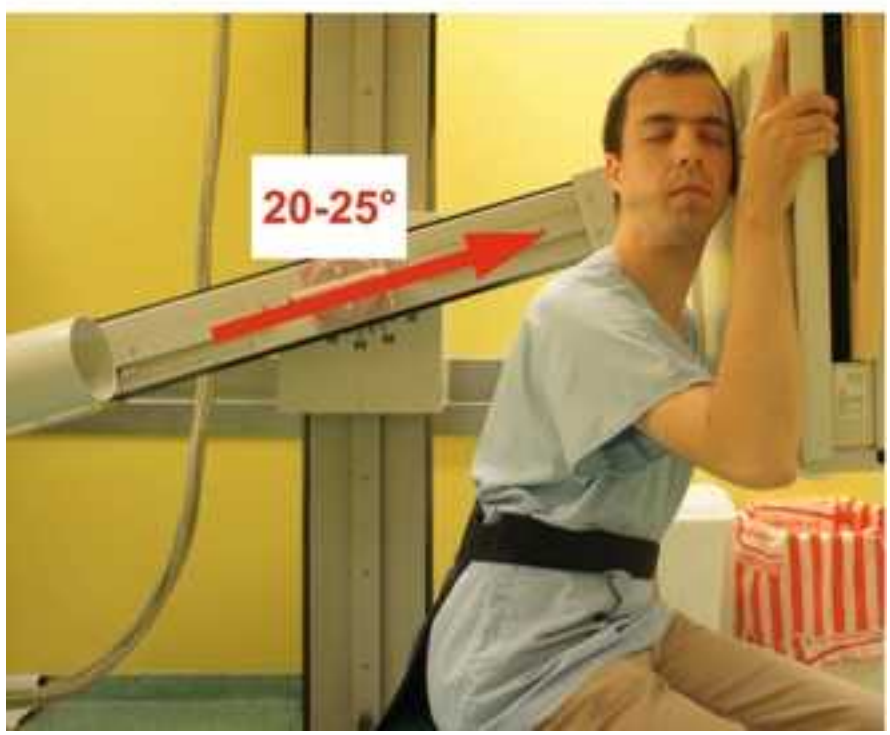

www.lemanip.com

FICHE N°214

Incidence de face basse

Positionnement

- Assis.
- Le front et le nez reposent sur le détecteur.
- Le plan orbitoméatal est perpendiculaire au détecteur.

Rayon directeur Inclinaison podocraniale de 10° ou 15° par rapport au plan orbitoméatal.

Centrage

Ligne médiane, un travers de main sous la protubérance occipitale externe.

Localisateur indispensable.

Critères de réussite Bonne analyse de face de l'ensemble de la mandibule.

Intérêt Traumatologie.

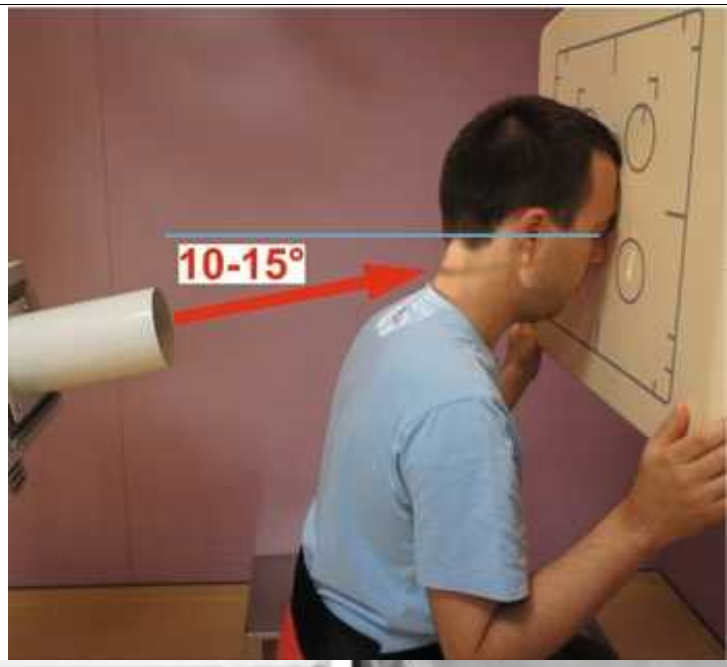

1. Symphyse mandibulaire. **2.** Branche horizontale. **3.** Angle mandibulaire. **4.** Branche verticale. **5.** Col mandibulaire. **6.** Condyle mandibulaire.

IV Rachis

www.lemanip.com

FICHE N°215

Charnière cervico-occipitale Incidence de face, bouche ouverte

Positionnement

– Décubitus dorsal, tête de face.

– Bouche ouverte au maximum.

– Le plan mastoïdien et le rebord alvéolaire supérieur doivent être perpendiculaires au détecteur (ligne rouge).

Rayon directeur Vertical.

Centrage

Ligne médiane, tangent au bord inférieur des incisives supérieures.

Localisateur indispensable.

Critères de réussite

– Odontoïde et épineuse de l'axis dans le plan sagittal médian.

– Bon dégagement de l'odontoïde et des articulations atlantoaxoïdienne latérales.

Intérêt Traumatologie, rhumatologie.

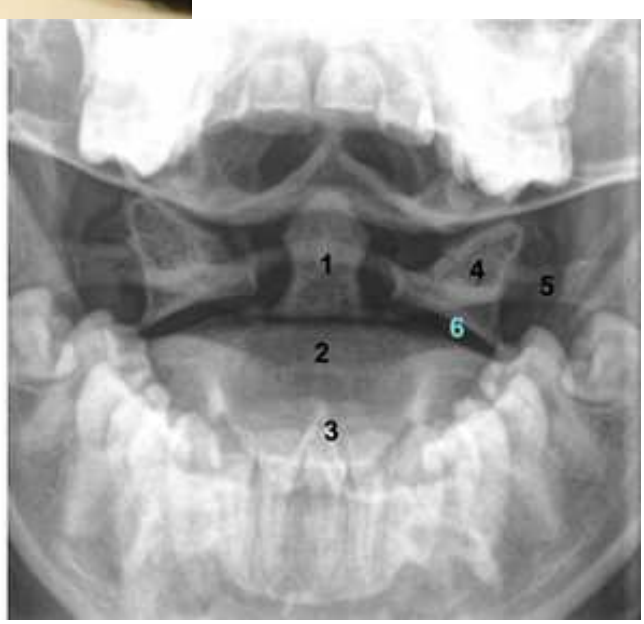

1. Odontoïde. **2.** Corps de l'axis. **3.** Épineuse de l'axis. **4.** Masse latérale de l'atlas. **5.** Processus transverse de l'atlas. **6.** Articulation atlantoaxoïdienne latérale.

www.lemanip.com

FICHE N°216

Incidence de profil–Position neutre

Positionnement

- Debout ou assis, de profil.
- Le regard vers l'horizon.
- Ne pas avaler.

Rayon directeur Horizontal.

Centrage

À hauteur de l'angle de la mandibule, un travers de doigt en arrière.

Distance foyer-film : 1,50 m (pour diminuer l'agrandissement).

Localisateur indispensable.

Critères de réussite

- Atlas et axis de profil.
- Superposition des bords postérieurs des ramus mandibulaires.
- Visualisation de la partie postérieure du palais osseux et de l'espace discal entrel'axis et C3.

Intérêt Rhumatologie, traumatologie.

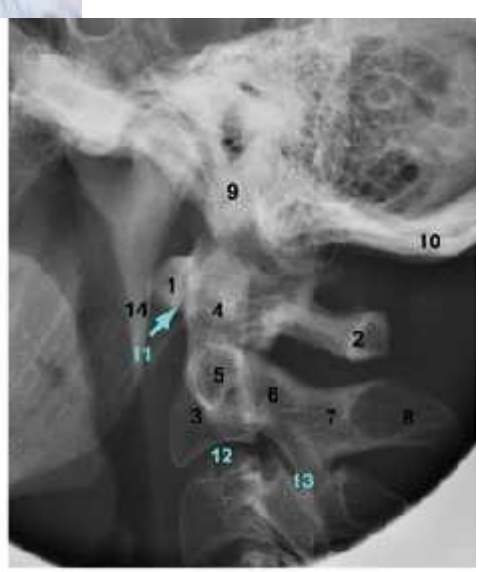

1. Arc antérieur de l'atlas. **2.** Arc postérieur de l'atlas. **3.** Corps de l'axis. **4.** Odontoïde. **5.** Pédicule de l'axis. **6.** Isthme de l'axis. **7.** Lame de l'axis. **8.** Processus épineux de l'axis. **9.** Basion. **10.** Opisthion. **11.** Interligne atlantoaxoïdien. **12.** Espace discal C2-C3. **13.** Interligne interapophysaire postérieur antérieur. **14.** Bord postérieur des ramus mandibulaires.

www.lemanip.com

FICHE N°217

Incidence dynamique de profil–Flexion

Positionnement

- Debout ou assis, de profil.
- Flexion de la tête sur le cou.
- Ne pas avaler.

Rayon directeur Horizontal.

Centrage

À hauteur de l'angle de la mandibule, un travers de doigt en arrière.
Distance foyer-film : 1,50 m (pour diminuer l'agrandissement).
Localisateur indispensable.

Critères de réussite

- Atlas et axis de profil.
- Superposition des bords postérieurs des ramus mandibulaires.
- Visualisation de la partie postérieure du palais osseux et de l'espace discal entrel'axis et C3.

Intérêt

Recherche d'une subluxation atlantoaxoïdienne antérieure (diastasis entre l'arc antérieur de l'atlas et l'odontoïde supérieur à 3 mm chez l'homme et 2,5 mm chez la femme).

1. Arc antérieur de l'atlas. **2.** Odontoïde. **3.** Interligne atlantoaxoïdien.

www.lemanip.com

FICHE N°218

Incidence dynamique de profil–Extension

Positionnement

- Debout ou assis, de profil.
- Extension de la tête sur le cou.
- Ne pas avaler.

Rayon directeur Horizontal.

Centrage

À hauteur de l'angle de la mandibule, un travers de doigt en arrière.

Distance foyer-film : 1,50 m (pour diminuer l'agrandissement).

Localisateur indispensable.

Critères de réussite

- Atlas et axis de profil.
- Superposition des bords postérieurs des ramus mandibulaires.
- Visualisation de la partie postérieure du palais osseux et de l'espace discal entre l'axis et C3.

Intérêt

- Recherche d'une réduction de la subluxation atlantoaxoïdienne antérieure.
- Mesure du PADI.

1. Arc antérieur de l'atlas. **2.** Odontoïde. **3.** Arc postérieur de l'atlas. **4.** Interligne tlantoaxoïdien.

www.lemanip.com

FICHE N°219

Repères et mesures

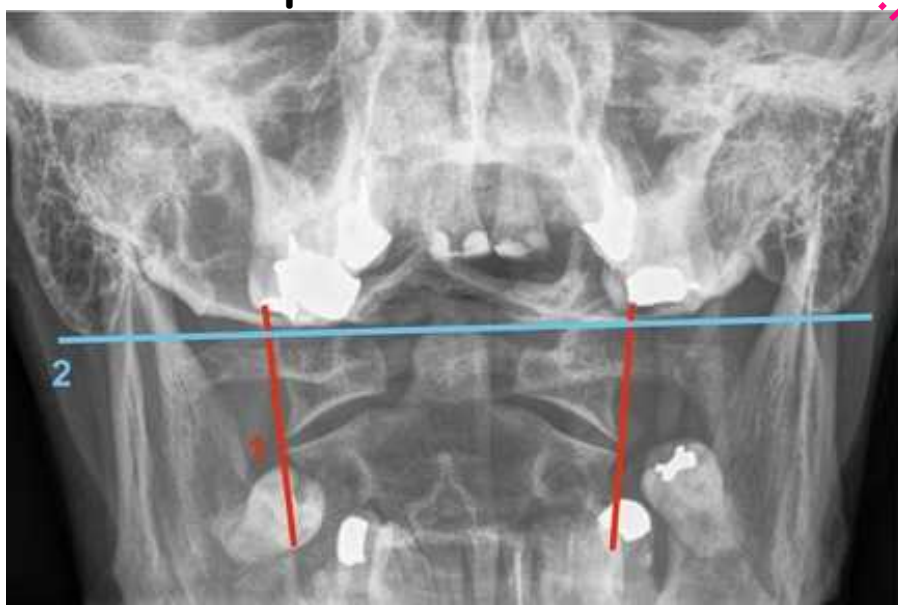

Alignement entre C1 et C2. On doit observer un alignement normal entre les faces latérales de C1 et celles de C2 **(1)**. S'il existe un déplacement latéral de C1 sur C2 de plus de 2 mm, on parle de subluxation latérale. Ceci est le temoin d'une fracture de l'atlas (fracture de Jefferson).

Ligne bimastoïdienne (2). Relie les extrémités inférieures des deux processus mastoïdes. Ligne bimastoïdienne normale : le sommet de l'odontoïde affleure ou dépasse de 7 mm au maximum la ligne bimastoïdienne.

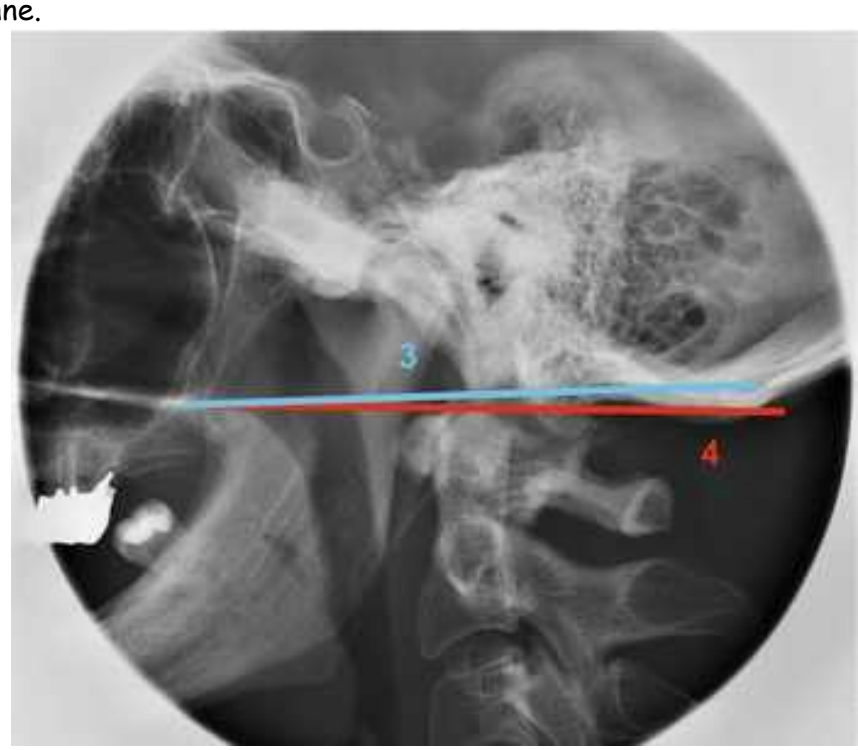

Ligne palato-occipitale de Chamberlain (3). Relie le bord postérieur du palais osseux au bord postérieur du foramen magnum. Pathologique si le sommet de l'odontoïde dépasse de plus de 5 mm la ligne de Chamberlain.

Ligne palato-sous-occipitale de McGregor (4). Relie le bord postérieur du palais osseux à la partie la plus basse de l'occiput. Pathologique si le sommet de l'odontoïde dépasse de plus de 7 mm la ligne de McGregor : invagination basilaire.

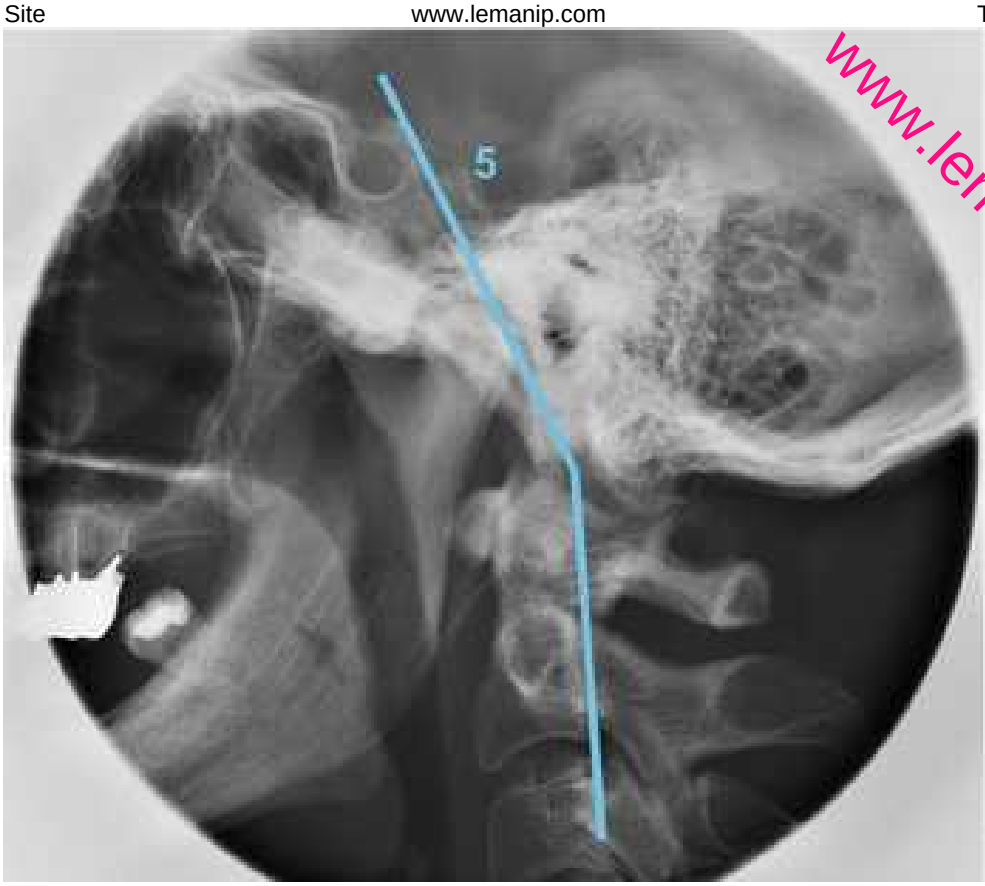

www.lemanip.com

Angle clivus-rachis cervical (5). Formé par la droite tangente au clivus et celle tangente au mur postérieur du rachis cervical est normal entre 150° et 180°.
Une valeur pathologique doit faire rechercher une atteinte compressive sur la région bulbomédullaire de voisinage.

Ligne de Thiébault-Wackenheim-Vrousos (ligne du clivus) (6). Normalement, la face postérieure du sommet de l'odontoïde se situe en avant de la ligne du clivus **(6)**. Elle permet la recherche d'une luxation craniocervicale.

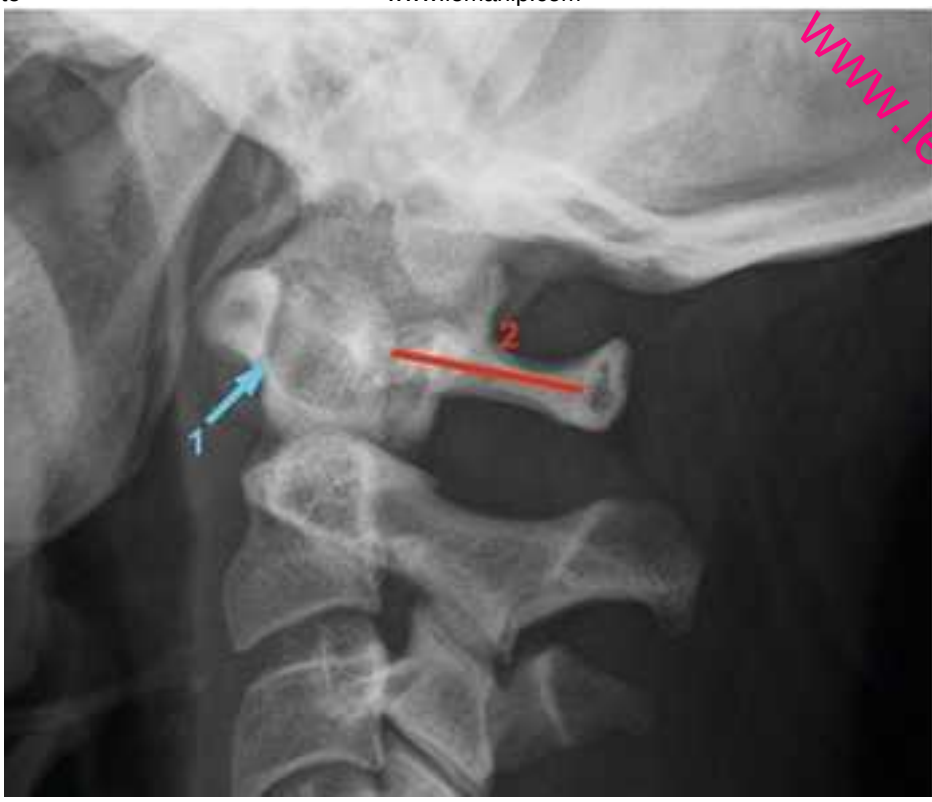

www.lemanip.com

Distance atlantoaxoïdienne antérieure. La distance atlantoaxoïdienne antérieure **(1)** doit être inférieure à 3 mm chez l'adulte et 5 mm chez l'enfant. Au-delà, on parle de diastasis atlantoaxoïdien antérieur.

Distance atlantoaxoïdienne postérieure (PADI). Distance entre la face postérieure de l'odontoïde et l'arc postérieur de l'atlas. La distance atlantoaxoïdienne postérieure **(2)** ne doit pas être inférieure à 14 mm (risque de myélopathie).

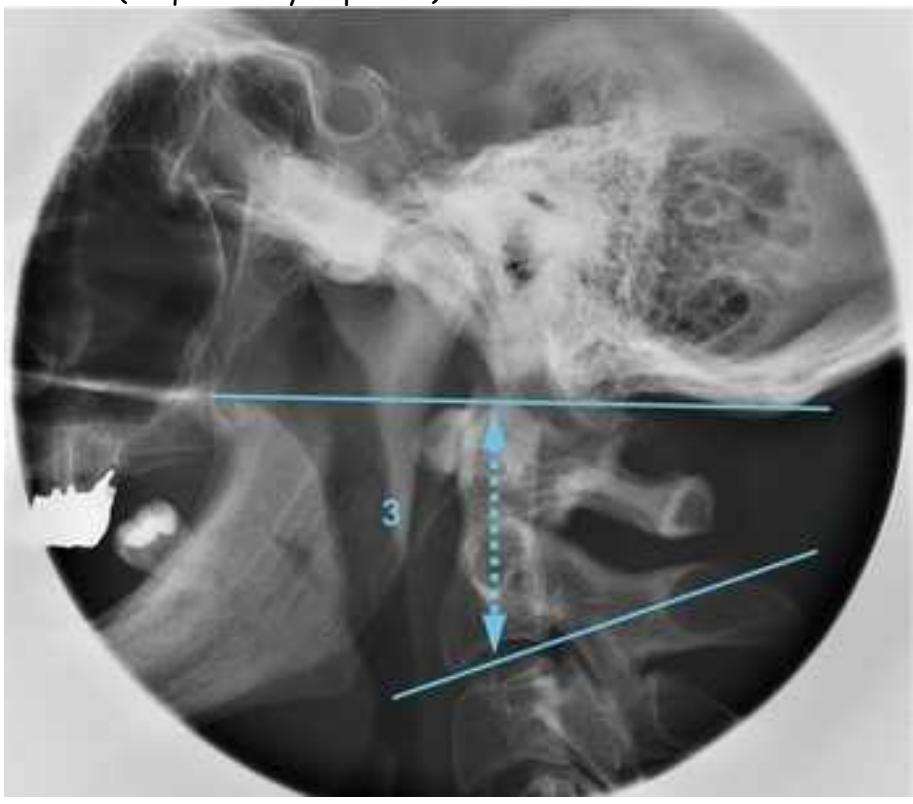

Indice de Redlund. Distance **(3)** entre la ligne de MacGregor et la droite tangente au plateau inférieur de l'axis. Elle doit être supérieure à 33 mm chez l'homme et 28 mm chez la femme. Inférieure, on parle d'invagination basilaire avec compression médullaire.

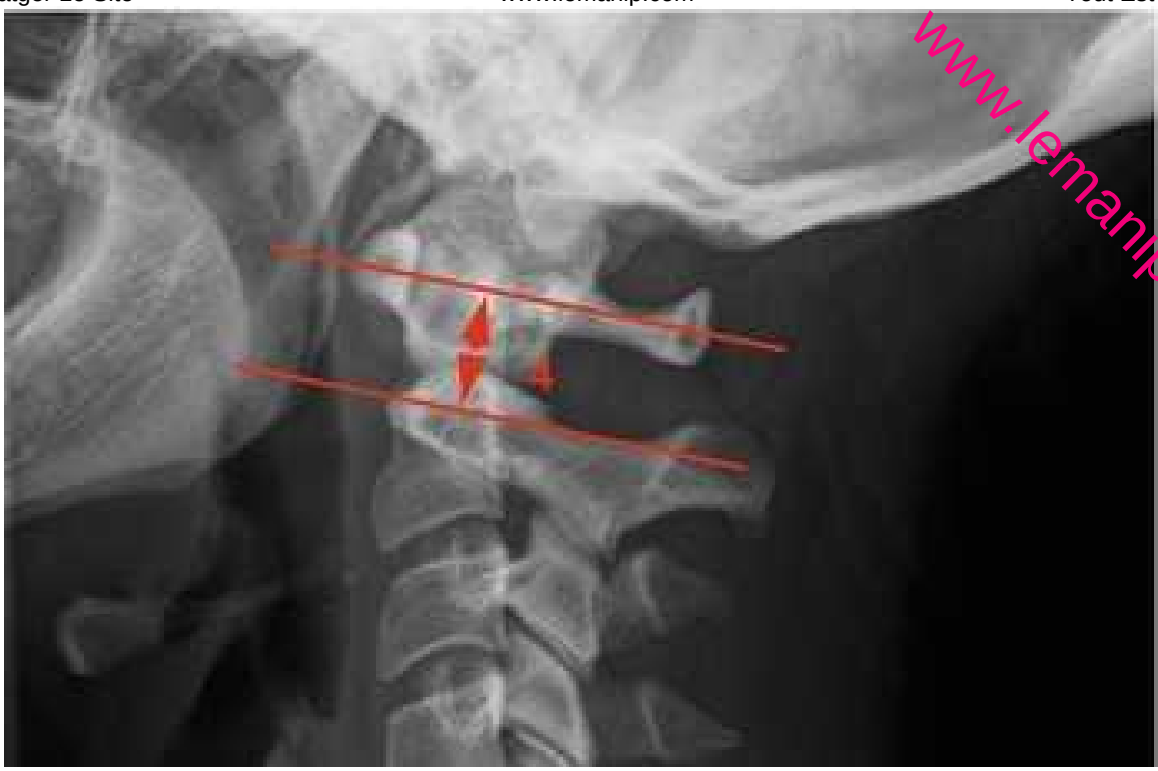

Indice de Ranawat. Distance **(4)** entre deux lignes parallèles, l'une passant par les arcs antérieur et postérieur de l'atlas et la seconde par le centre du pédicule de l'axis. Elle doit être supérieure à 13 mm chez la femme et 14 mm chez l'homme. Inférieure, on parle d'impression basilaire avec compression médullaire.

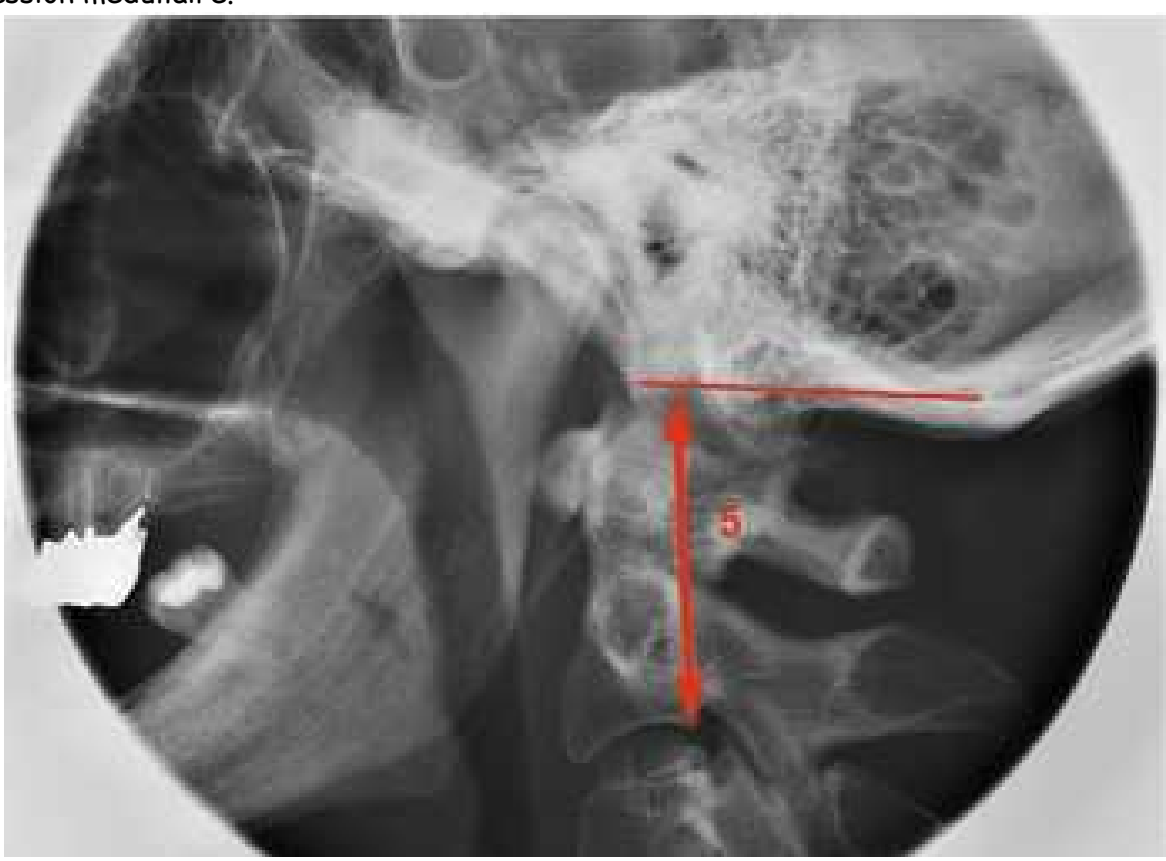

Distance de migration crâniale de l'odontoïde (CMD).
Distance **(5)** entre la ligne joignant le basion à l'opisthion et la base de l'odontoïde. Normale : supérieure à 31,5 mm. CMD, Cranial Migration Distance.

www.lemanip.com

FICHE N°220

Rachis cervical Indications de la radiographie

Règle NEXUS

(National Emergency X-Radiography Utilization Study.)

– Des radiographies du rachis cervical après un traumatisme contondant sont indiquées uniquement si au moins l'un des signes suivants est présent :

- Douleur spontanée ou provoquée sur la ligne des épineuses ;
- Trouble neurologique ;
- Trouble de la vigilance ;
- Signe d'intoxication ;
- Autres traumatisme « perturbateur » (fracture des os longs, traumatisme viscéral, délabrement, crush syndrome, brûlure, inaptitude du malade à préciser un autre traumatisme).

Canadian Cervical Spine Rule

Pour un patient alerte (score de Glasgow à 15) et stable victime d'un traumatisme cervical : cf. arbre décisionnel ci-dessous.

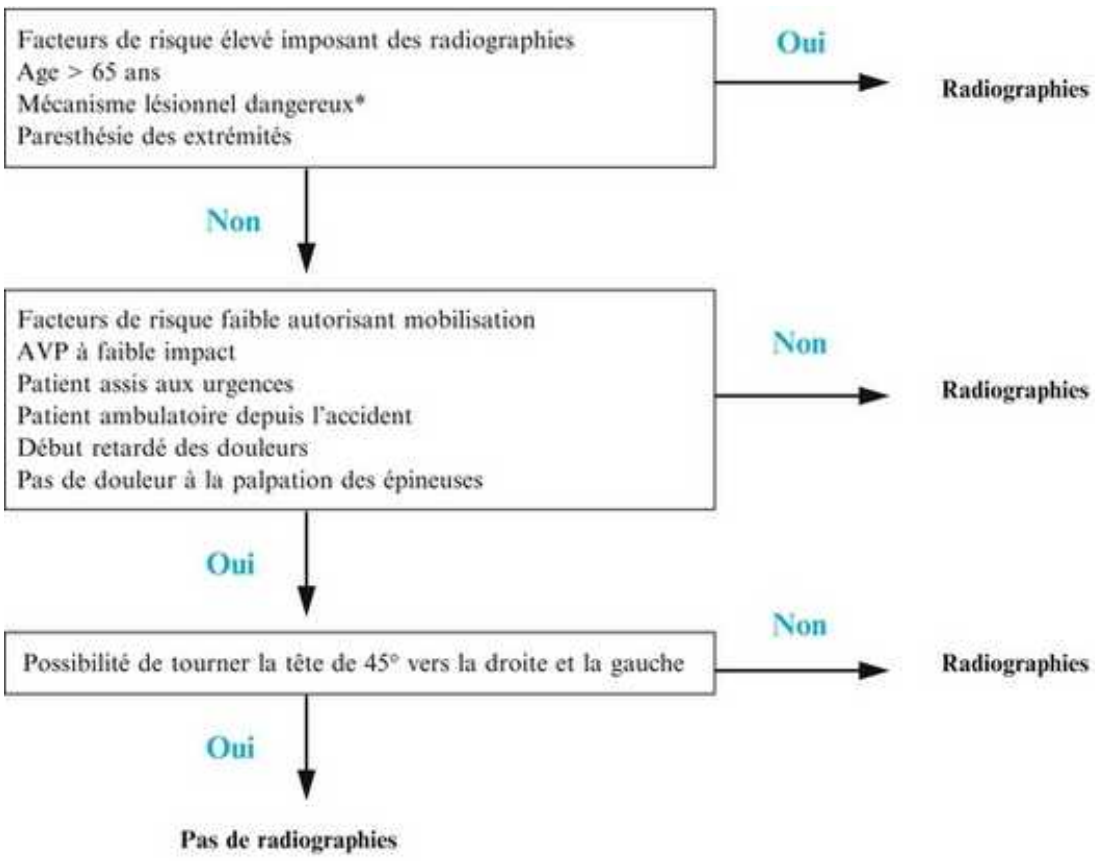

** Mécanisme lésionnel dangereux : chute de plus de 1 mètre / 5 marches, traumatisme axial de la tête / plongeon, AVP à haute vélocité / tonneaux / éjection, Piéton / cycliste / renversés par une voiture*

www.lemanip.com

FICHE N°221

Incidence de face

Positionnement
- Assis ou debout.
- Déchaussé, jambes écartées (ce qui stabilise le patient).
- Menton légèrement relevé, le regard vers l'horizon.
- Ne pas avaler.

Rayon directeur Inclinaison podocraniale de 20° à 25°.
Centrage Ligne médiane, à hauteur du cartilage thyroïde.
Critères de réussite
- Position médiane des épineuses et de la trachée.
- Bon dégagement des espaces discaux.
- Aspect symétrique de la mandibule.
- Visualisation de la charnière cervicodorsale.

Intérêt Traumatologie, rhumatologie.

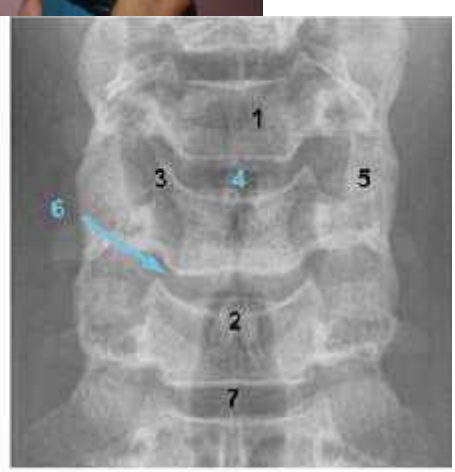

1. Corps vertébral. **2.** Processus épineux. **3.** Uncus. **4.** Espace discal. **5.** Superposition des processus articulaires supérieurs et inférieurs. **6.** Articulation uncovertébrale. **7.** Clarté trachéale.

FICHE N°222

www.lemanip.com

Incidence de profil

Positionnement

- Assis ou debout.
- Déchaussé, jambes écartées (ce qui stabilise le patient).
- Regard vers l'horizon.
- Épaules abaissées au maximum (utiliser des sacs de sable).
- Ne pas avaler.

Rayon directeur Horizontal.

Centrage

Mi-distance entre le conduit auditif externe et l'épaule (limite supérieure du diaphragme à hauteur du tragus).

Distance foyer-film : 1,50 m.

Critères de réussite

- Visualisation de l'ensemble des pièces cervicale.
- Visualisation du palais osseux.
- Superposition des massifs articulaires.
- Superposition des angles mandibulaires.

Intérêt Traumatologie, rhumatologie.

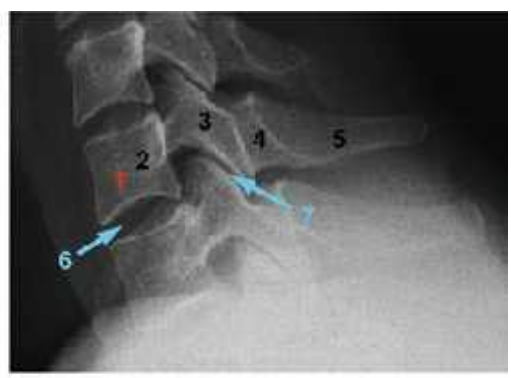

1. Corps vertébral. **2.** Projection du processus transverse. **3.** Massif articulaire. **4.** Lame. **5.** Processus épineux. **6.** Espace discal. **7.** Articulation interapophysaire postérieure.

FICHE N°223

www.lemanip.com

Incidence oblique

Positionnement
- Assis ou debout.
- Déchaussé, jambes écartées (ce qui stabilise le patient).
- Menton légèrement relevé.
- Épaules abaissées au maximum (on peut utiliser des sacs de sable).
- Le regard vers l'horizon.
- Ne pas avaler.

Rayon directeur Inclinaison podocraniale de 20° à 25°.
Centrage Milieu du cou, à hauteur du cartilage thyroïde.
Intérêt Rhumatologie, traumatologie.
Critères de réussite Bon dégagement des foramens intervertébraux.

Oblique postérieure droite. On dégage les foramens intervertébraux gauches.

Oblique postérieure gauche. On dégage les foramens intervertébraux droits.

www.lemanip.com

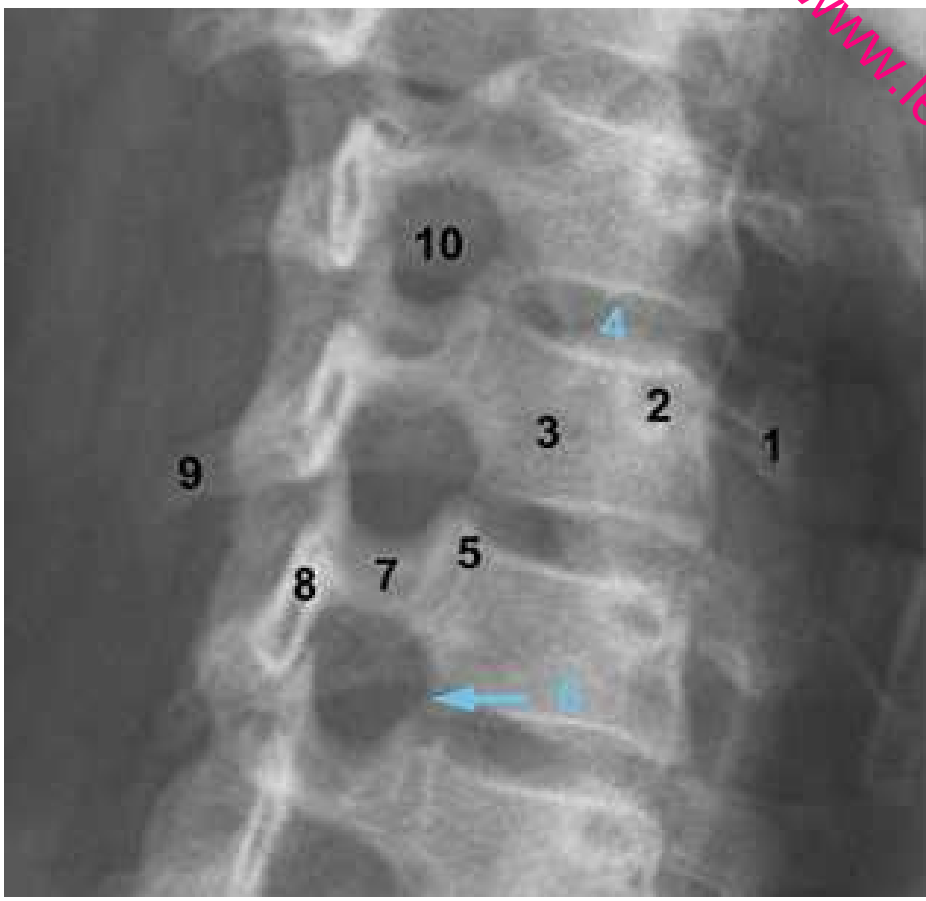

1. Processus transverse gauche. **2.** Pédicule gauche. **3.** Corps vertébral. **4.** Espace discal. **5.** Uncus droit. **6.** Articulation uncovertébrale droite. **7.** Pédicule droit. **8.** Lame droite. **9.** Processus épineux. **10.** Foramen intervertébral droit.

www.lemanip.com

FICHE N°224

Incidence de face en décubitus (traumatique)

Positionnement
- Décubitus dorsal.
- L'axe cervical est maintenu par une minerverigide.
- Ne pas avaler.

Rayon directeur Inclinaison podocraniale de 25°.
Centrage Ligne médiane, sur le cartilage thyroïde.
Critères de réussite
- Position médiane des épineuses et de la trachée.
- Bon dégagement des espaces discaux.
- Aspect symétrique de la mandibule.
- Visualisation de la charnière cervicothoracique.

Intérêt Traumatologie.

Gratuittement

www.lemanip.com

Radiologie et imagerie medicale

Livres,memoires,rapport de stage,courses,radiologie conventionnelle,Scanner,TDM,IRM,Scintigraphie, Medecine nucleaire,Radiotherapie,Radiologie Interventionnelle,Oncologie,Clichees,Cas interpretes,exposes,medecine

https://www.lemanip.com/

www.lemanip.com

FICHE N°225

www.lemanip.com

Incidence de profil en décubitus (traumatique)

Positionnement

- Décubitus dorsal.
- L'axe cervical est maintenu par une minerve rigide.
- Ne pas avaler.

Rayon directeur Horizontal.

Centrage

Mi-distance entre le conduit auditif externe et l'épaule (limite supérieure du diaphragme à hauteur du tragus).

Distance foyer-film : 1,50 m.

Critères de réussite

- Visualisation de l'ensemble des pièces cervicales.
- Visualisation de la charnière cervicothoracique.
- Visualisation du palais osseux.
- Superposition des massifs articulaires.

Intérêt Traumatologie.

www.lemanip.com

FICHE N°226

Incidence dynamique en flexion

Positionnement

- Assis ou debout.
- Déchaussé, jambes écartées (ce qui stabilise le patient).
- Tête fléchie activement au maximum (mouvement d'enroulement de la tête).
- Épaules abaissées au maximum (utiliser des sacs de sable).
- Ne pas avaler.

Rayon directeur Horizontal.

Centrage

Mi-distance entre le conduit auditif externe et l'épaule (limite supérieure du diaphragme à hauteur du tragus).

Distance foyer-film : 1,50 m.

Critères de réussite

- Visualisation de l'ensemble des pièces cervicales.
- Superposition des angles mandibulaire.
- Superposition des massifs articulaires.

Précautions

- Patient conscient, orienté et coopérant.
- Ne pas réaliser dans le cadre de l'urgence.
- Disposer d'un bilan radiographique récent, complet et debout (refaire les clichés si le bilan a été réalisé en décubitus).
- Travailler sous la responsabilité d'un radiologue informé du dossier.
- Contreindiquer tout mouvement passif.

Intérêt

- recherche d'une entorse grave (segment cervical hypermobile).
- recherche d'un bloc fonctionnel.
- évaluer la mobilité d'une prothèse discale.

FICHE N°227

www.lemanip.com

Incidence dynamique en extension

Positionnement

- Assis ou debout.
- Déchaussé, jambes écartées (ce qui stabilise le patient).
- Tête en extension active maximale (le patient regarde au plafond).
- Épaules abaissées au maximum (utiliser des sacs de sable).
- Ne pas avaler.

Rayon directeur Horizontal.

Centrage

Mi-distance entre le conduit auditif externe et l'épaule (limite supérieure du diaphragme à hauteur du tragus).

Distance foyer-film : 1,50 m.

Critères de réussite

- Visualisation de l'ensemble des pièces cervicales.
- Superposition des angles mandibulaire.
- Superposition des massifs articulaires.

Précautions

- Patient conscient, orienté et co- opérant.
- Ne pas réaliser dans le cadre de l'urgence.
- Disposer d'un bilan radiographique récent, complet et debout (refaire les clichés si le bilan a été réalisé en décubitus).
- Travailler sous la responsabilité d'un radiologue informé du dossier.
- Contre-indiquer tout mouvement passif.

Intérêt

- Recherche d'une entorse grave (segment cervical hypermobile).
- Recherche d'un bloc fonctionnel.
- Évaluer la mobilité d'une prothèse discale.

FICHE N°228

www.lemanip.com

Incidence des processus articulaires (Dorland)

Positionnement

- Assis, installé de face.
- Rotation de la tête de 45° vers le côté controlatéral.
- Ne pas avaler.

Rayon directeur

Inclinaison craniopodale de 25° à 35° (pour dégager les interlignes articulaires postérieurs).

Centrage Milieu du cou, à hauteur de l'angle mandibulaire.

Critères de réussite

- Bon dégagement des interlignes articulaires supérieur et inférieur.
- Forme carrée des processus articulaires.

Intérêt Rhumatologie.

Articulations interapophysaire postérieure gauche.

www.lemanip.com

Articulations interapophysaire postérieure droite.

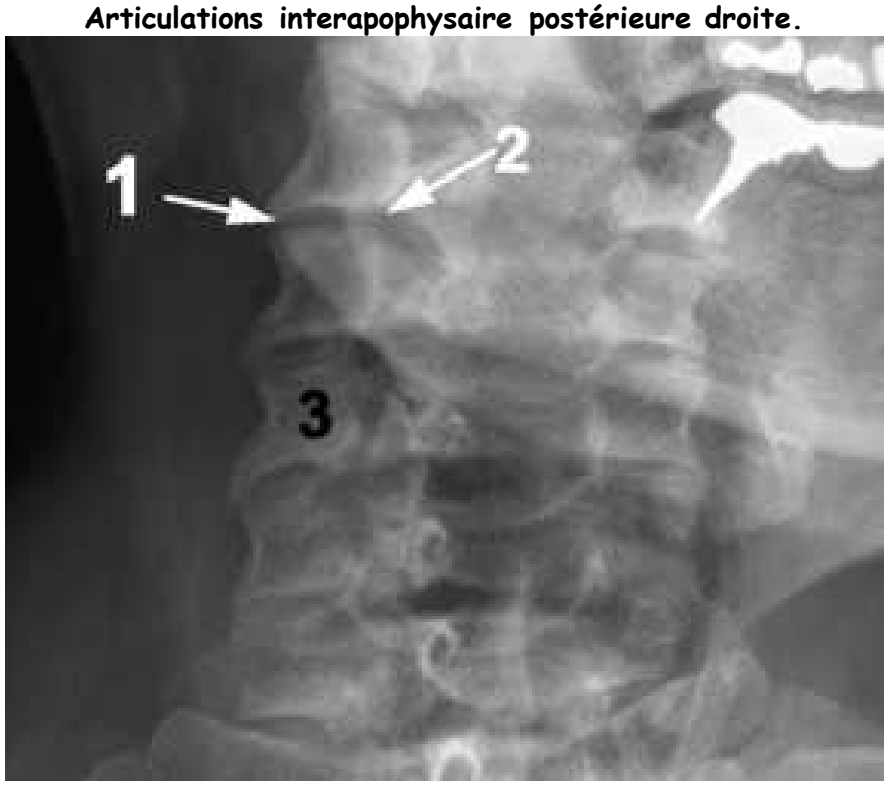

1. Versant latéral de l'articulation interapophysaire postérieure. **2.** Versant médial de l'articulation interapophysaire postérieure. **3.** Processus articulaire.

www.lemanip.com

FICHE N°229

Repères et mesures

Indice de Torg. Rapport entre le diamètre canalaire antéropostérieur (distance 1) et le diamètre sagittal de la vertèbre (distance 2) : Torg = Distance 1/Distance 2. Torg normal autour de 1. Sténose modérée si inférieur à 0,8. Sténose sévère si inférieur à 0,6. **Diamètre sagittal du canal cervica.** Limite inférieure : 12 mm. Entre 10 mm et 12 mm : canal étroit constitutionnel. Inférieur à 7 mm : sténose toujours pathogène.

Règle de Wackenheim. Par translation visuelle, on peut placer le corps vertébral dans le canal vertébral (critère de normalité).

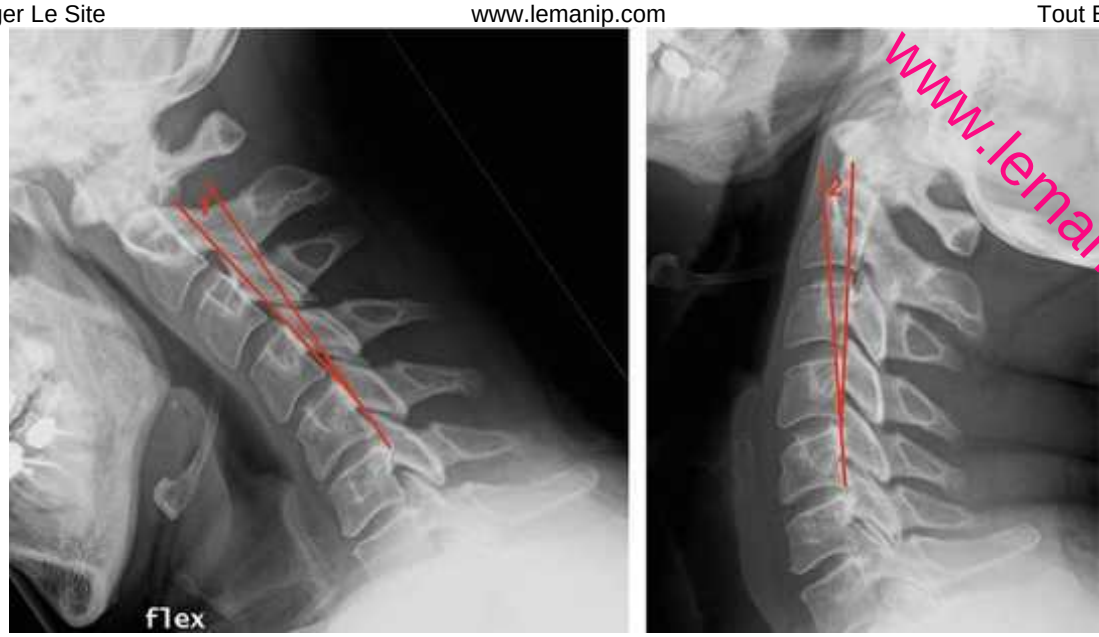

www.lemanip.com

Mobilité segmentaire (1 + 2). L'angle formé par la tangente à la face postérieure au corps vertébral sous-jacent avec la tangente à la face postérieure au corps vertébral sus-jacent. Globalement, elle est inférieure à 20°.

Selon Penning : C0-C1 = 30° (25° à 45°). C1-C2 = 30° (25° à 45°). C2-C3 = 12° (5° à 16°). C3-C4 = 18° (13° à 26°). C4-C5 = 20° (15° à 29°). C5-C6 = 20° (16° à 29°). C6-C7 = 15° (6° à 25°).

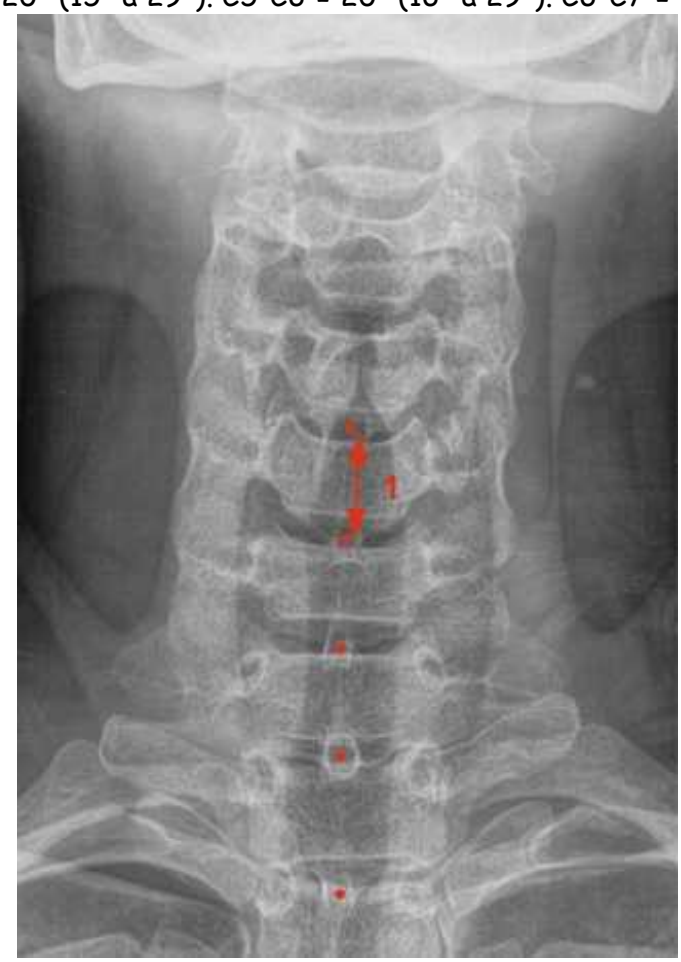

Distance interépineuse sur un rachis cervical de face en décubitus.

Mesure **(1)** réalisée entre le centre des processus épineux de C4 à Th1. Pathologique si la distance interépineuse est supérieure à 1,5 fois la distance interépineuse sus-jacente et sous-jacente. On parle de luxation antérieure.

www.lemanip.com

Parties molles prévertébrales (2). L'épaisseur maximale des parties molles prévertébrales au-dessus de C4 est de 4–5 mm. Elles sont parallèles au mur antérieur des corps vertébraux de C1 à C4-C5, voire légèrement concaves en avant. Pathologique : épaisseur augmentée ou convexe.

FICHE N°230

www.lemanip.com

Charnière cervicothoracique Incidence du Nageur

Positionnement

- Debout.
- Le bras contre le détecteur est projeté en avant, la main sur le vertex.
- Le bras éloigné du détecteur est projeté en arrière, le dos de la main contre la fesse.
- Ne pas avaler.

Rayon directeur Horizontal.

Centrage

Base du cou ; deux travers de doigt en avant du plan postérieur.

Localisateur indispensable.

Critères de réussite

- Bonne analyse de la charnière cervicothoracique.
- Vertèbre C7 et Th1 de profil strict : non-dédoublement des murs postérieurs.

Intérêt Traumatologie : respect de l'alignement des murs postérieurs de C7 et Th1.

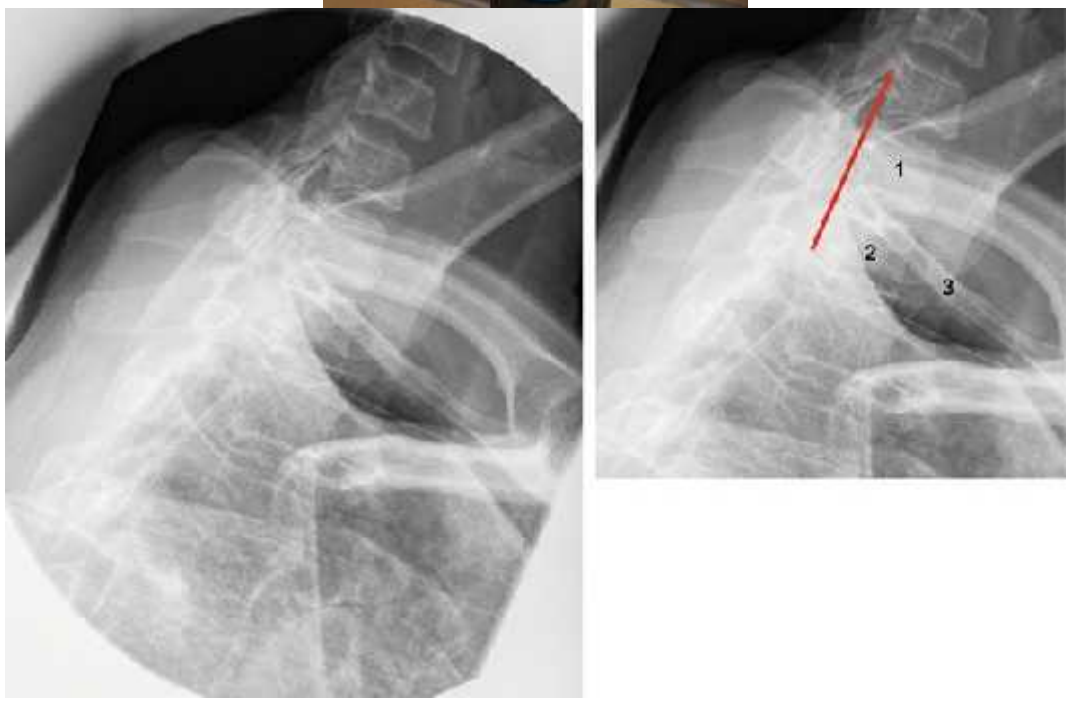

1. Corps vertébral de C7. **2.** Corps vertébral de Th1. **3.** Première côte.

FICHE N°231

www.lemanip.com

Rachis thoracique Incidence de face

Positionnement

- Debout ou en décubitus dorsal.
- Les bras le long du corps, tête droite.
- Se mettre à la tête du patient pour vérifier l'alignement du rachis.
- En apnée.

Rayon directeur Vertical.

Centrage Mi-distance entre l'incisure jugulaire du sternum et le processus xiphoïde.

Critères de réussite

- Visualisation de l'ensemble des pièces dorsales.
- Dégagement des espaces discaux du rachis thoracique moyen.
- Les processus épineux se projettent sur la ligne médiane.
- Symétrie des pédicules.

Intérêt Traumatologie, rhumatologie.

1. Corps vertébral. **2.** Pédicule. **3.** Projection des lames. **4.** Processus épineux. **5.** Processus transverse. **6.** Espace discal.

www.lemanip.com

FICHE N°232

Incidence de profil

Positionnement

- Décubitus latéral, de profil strict.
- Les membres supérieurs sont relevés et les membres inférieurs sont fléchis.
- En respiration libre (ce qui permet d'effacer les côtes).

Rayon directeur

Inclinaison podocraniale de 5° (légère obliquité du rachis thoracique en décubitus latéral).

Centrage Deux travers de doigts sous le pli axillaire et quatre travers de doigts en avant du plan postérieur.

Critères de réussite

- Aspect linéaire du mur postérieur et des plateaux vertébraux.
- Bon dégagement des foramens intervertébraux.

Intérêt Rhumatologie, traumatologie.

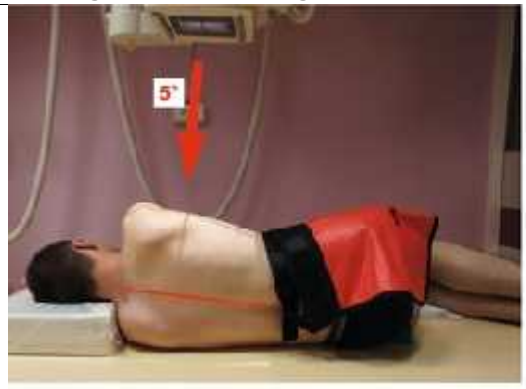

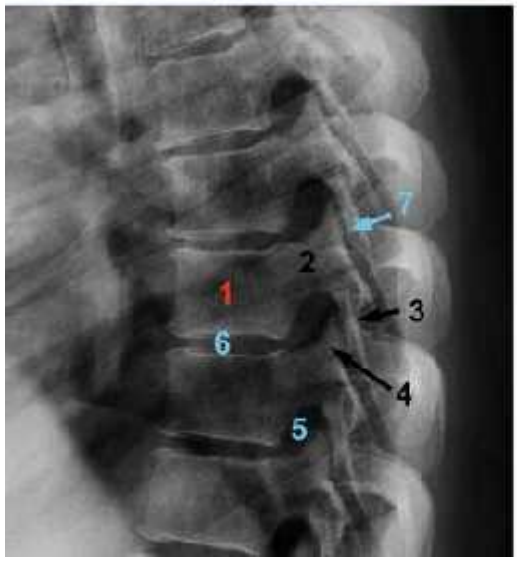

1. Corps vertébral. **2.** Pédicule. **3.** Processus articulaire inférieur. **4.** Processus articulaire supérieur. **5.** Foramen intervertébral. **6.** Espace discal. **7.** Articulation interapophysaire postérieure.

www.lemanip.com

FICHE N°233

Incidence de profil en décubitus dorsal (traumatique)

Positionnement

– Décubitus dorsal.

– Les membres supérieurs sont relevés audessus de la tête.

Rayon directeur Horizontal.

Centrage Deux travers de doigts sous le pli axillaire et quatre travers de doigts en avant du plan postérieur.

Critères de réussite

– Aspect linéaire du mur postérieur et des plateaux vertébraux.

– Bonne analyse de la charnière thoracolombaire.

Intérêt Traumatologie.

1. 12e vertèbre thoracique. **2.** 1re vertèbre lombaire. **3.** Charnière thoracolombaire.

www.lemanip.com

FICHE N°234

Charnière thoracolombaire Incidence de face

Positionnement

- Décubitus dorsal.
- Les membres supérieurs le long du corps.
- Les membres inférieurs sont légèrement fléchis.
- En apnée.

Rayon directeur Vertical.

Centrage Ligne médiane, trois à quatre travers de doigts sous le processus xiphoïde (point rouge).

Critères de réussite

- Charnière thoracolombaire de face.
- Visualisation des deux dernières vertèbres thoraciques et des deux premières vertèbres lombaires.

Intérêt Recherche de fracture-tassement vertébrale, cliché de contrôle après cimentoplastie.

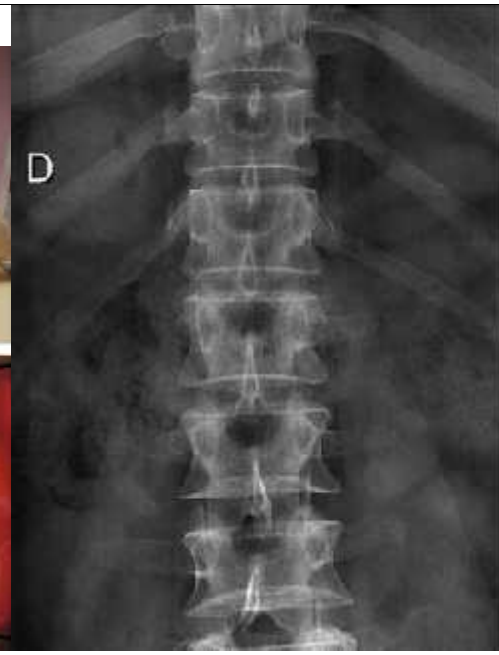

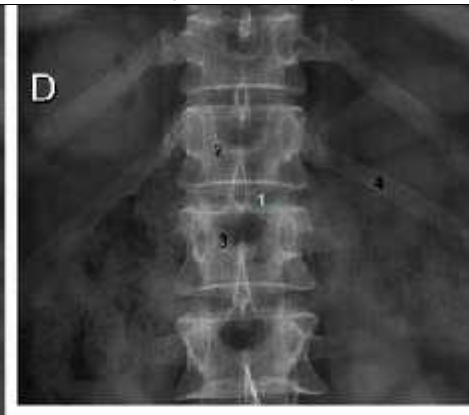

1. Disque thoracolombaire. **2.** 12e corps vertébral thoracique. **3.** 1er corps vertébral lombaire. **4.** 12e côte gauche.

www.lemanip.com

FICHE N°235

Incidence de profil

Positionnement

- Décubitus latéral.
- Les membres supérieurs sont relevés.
- Les membres inférieurs sont légèrement fléchis.
- En apnée.

Rayon directeur Vertical.

Centrage Trois à quatre travers de doigts sous le processus xiphoïde, trois à quatre travers de doigt en avant du plan postérieur.

Critères de réussite

- Charnière thoracolombaire de profil sans dédoublement du mur postérieur.
- Visualisation des deux dernières vertèbres thoraciques et des deux premières vertèbres lombaires.

Intérêt Recherche de fracture-tassement vertébrale, cliché de contrôle après cimentoplastie.

1. Disque thoracolombaire. **2.** 12e corps vertébral thoracique. **3.** 1er corps vertébral lombaire. **4.** 12e côte gauche.

FICHE N°236

www.lemanip.com

Rachis lombaire Incidence selon De Sèze

Il s'agit d'une incidence dorso-lombo-pelvi-fémorale.

Positionnement

- Debout, déchaussé.
- Face antérieure de l'abdomen contre le détecteur.
- Membres inférieurs en extension et en appui symétrique.
- Membres supérieurs en légère abduction.
- En apnée.

Rayon directeur Horizontal.

Centrage

Ligne médiane, un à deux travers de doigt au- dessus des crêtes iliaques.

Distance foyer-film : 1,50 m.

Critères de réussite Plateau supérieur de Th12 compris sur le cliché avec la partie supérieure des interlignes coxofémoraux.

Intér êt Rhumatologie : non systématique, c'est une incidence de débrouillage qui permet une analyse de la statique dans le plan frontal. Elle permet une étude globale du rachis lombaire, du bassin et de ses articulations (sacroiliaques, symphyse pubienne, coxofémorales).

www.lemanip.com

FICHE N°237

Incidence de face

Positionnement
- Décubitus dorsal.
- Membres inférieurs fléchis (pour réduire la lordose lombaire).
- Membres supérieurs le long du corps.
- En apnée.

Rayon directeur Vertical.

Centrage Ligne médiane, deux travers de doigts au-dessus des crêtes iliaques.

Critères de réussite Visualisation de l'ensemble du rachis lombaire du plateau inférieur de Th12 jusqu'à S1.

Intérêt Rhumatologie, traumatologie.

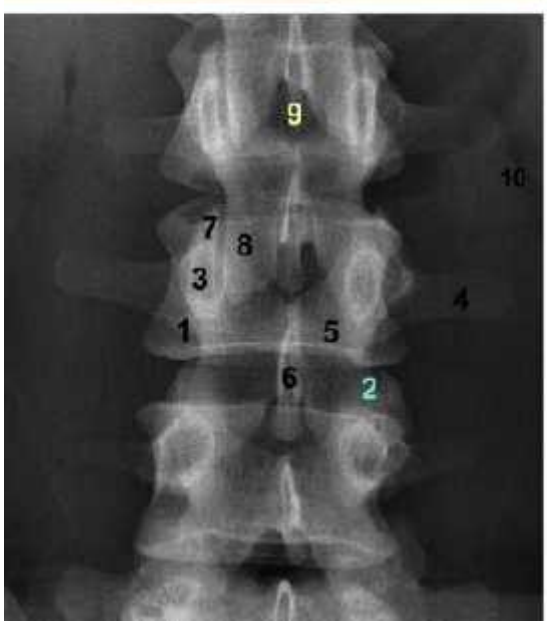

1. Corps vertébral. **2.** Espace discal. **3.** Pédicule. **4.** Processus transverse. **5.** Lame. **6.** Processus épineux. **7.** Processus articulaire supérieur. **8.** Processus articulaire inférieur. **9.** Espace interapophyso-lamaire. **10.** Bord latéral des muscles psoas.

www.lemanip.com

FICHE N°238

Incidence de profil en charge

Positionnement

- Debout, de profil, déchaussé.
- Les pieds sont légèrement écartés (meilleure stabilité).
- Les membres supérieurs sont croisés.
- En apnée.

Rayon directeur Horizontal.

Centrage Deux travers de doigts au-dessus des crêtes iliaques et environ quatre travers de doigt en avant du plan postérieur.

Critères de réussite

- Visualisation de l'ensemble du rachis lom- baire : du plateau inférieur de Th12 à S1 en entier.
- Profil strict : non-dédoublement du mur postérieur.

Intérêt Rhumatologie, traumatologie.

1. Corps vertébral. **2.** Espace discal. **3.** Pédicule. **4.** Processus articulaire supérieur. **5.** Processus articulaire inférieur. **6.** Isthme. **7.** Articulation interapophysaire postérieure. **8.** Foramen intervertébral. **9.** Processus épineux. **10.** Espace interépineux.

www.lemanip.com

FICHE N°239

Incidence de profil en décubitus latéral

Positionnement

- Décubitus latéral de profil strict.
- Les genoux sont légèrement fléchis (meilleure stabilité).
- En apnée.

Rayon directeur

Inclinaison craniopodale de 5° (légère obliquité du rachis lombaire en décubitus latéral).

Centrage

Deux travers de doigts au-dessus des crêtes iliaques et environ quatre travers de doigt en avant du plan postérieur.

Critères de réussite

- Visualisation de l'ensemble du rachis lombaire, du plateau inférieur de Th12 à S1 en entier.
- Profil strict : non-dédoublement du mur postérieur.

Intérêt Rhumatologie, traumatologie.

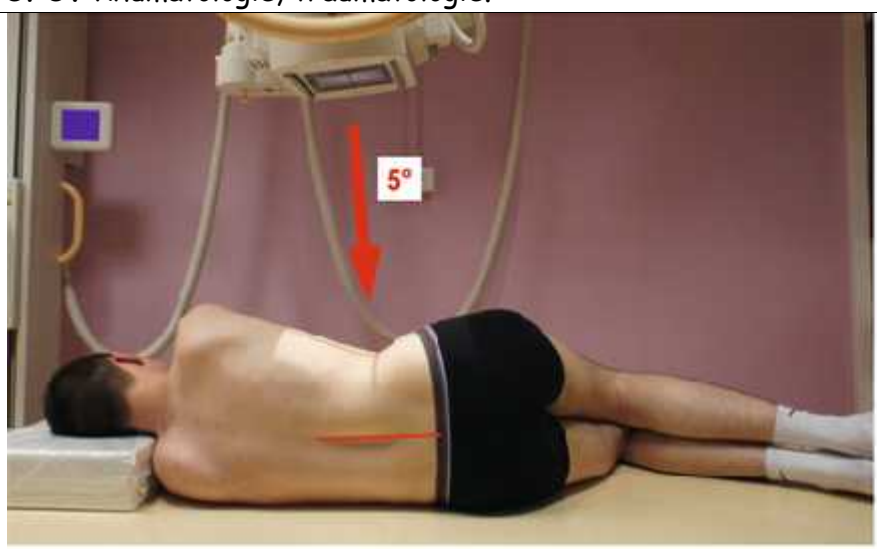

www.lemanip.com

FICHE N°240

Incidence de profil en décubitus dorsal (traumatique)

Positionnement

- Décubitus dorsal.
- Les membres supérieurs sont croisés sur le thorax.
- En apnée.

Rayon directeur Horizontal.

Centrage

Deux travers de doigts au-dessus des crêtes iliaques et environ quatre travers de doigt en avant du plan postérieur.

Critères de réussite

- Visualisation de l'ensemble du rachis lombaire ainsi que la charnière thoracolombaire.
- Profil strict : non dédoublement du mur postérieur.

Intérêt Traumatologie.

FICHE N°241

www.lemanip.com

Incidence oblique

Positionnement

– Debout, déchaussé.

– On réalise une rotation de 45° de l'ensemble du corps (épaules et bassin sont mobilisés en même temps).

– Les membres supérieurs sont croisés sur les épaules.

– En apnée.

Rayon directeur Horizontal.

Centrage Deux travers de doigts au-dessus des crêtes iliaques, dans l'axe du fémur.

Critères de réussite Bon dégagement des « petits chiens de Lachapelle ».

Intérêt Rhumatologie.

Oblique postérieure gauche.

Analyse des arcs postérieurs gauches.

www.lemanip.com

Oblique postérieure droite.

Analyse des arcs postérieurs droits.

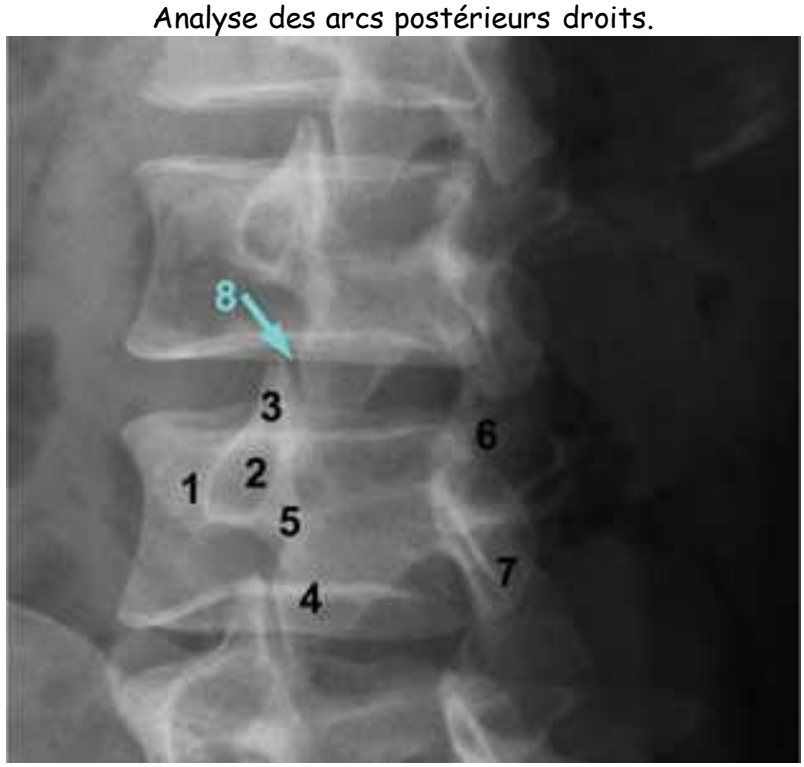

1. Processus transverse droit (« museau » du petit chien de Lachapelle).
2. Pédicule droit (« œil »). **3.** Processus articulaire supérieur droit (« oreille »).
4. Processus articulaire inférieur droit (« pied »). **5.** Lame ou isthme droit (« cou »).
6. Processus articulaire supérieur gauche. **7.** Processus articulaire inférieur gauche.
8. Articulation interapophysaire postérieure droite.

www.lemanip.com

FICHE N°242

Mesures

Méthode de Garland. À partir de la tangente au plateau supérieur de S1, on trace une ligne perpendiculaire et tangente au coin antérosupérieur de S1.
Si le coin antéroinférieur de L5 vient au contact avec la ligne **(1)** ou le dépasse : spondylolisthésis.

Méthode de Coussement et al. Normal : le coin antéroinférieur de L5 vient au contact avec la ligne **(2)**, droite perpendiculaire à la bissectrice de l'angle formé par le plateau supérieur de S1 et le plateau inférieur de L5.
Si le coin antéroinférieur de L5 vient dépasser la droite perpendiculaire **(2)** : spondylolisthésis.

www.lemanip.com

Pente sacrée. Angle **(3)** formé par l'horizontale avec la droite tangente au plateau sacré. Valeur moyenne : 39°-42° (± 9°).

www.lemanip.com

FICHE N°243

Incidence dynamique en flexion

Positionnement

- Assis, de profil strict.
- Les pieds reposant sur un marchepied ou une caisse afin de mettre les cuisses à l'horizontal.
- Le tronc fléchi au maximum et les bras pendants (méthode de Putto modifié par Morvan).
- En apnée.

Rayon directeur Horizontal.

Centrage

Deux travers de doigt au-dessus de la crête iliaque.

Un contrôle scopique est souhaitable, pour bien dégager les espaces intersomatiques.

Critères de réussite

- Rachis lombaire de profil (non dédoublement du mur postérieur), fléchi.
- Bon dégagement des espaces intersomatiques.

Intérêt

- Recherche d'instabilité.
- Évaluation de la mobilité de la prothèse discale.

FICHE N°244

www.lemanip.com

Incidence dynamique en extension

Positionnement

- Debout, de profil strict.
- Les fesses venant au contact avec un appui postérieur rigide.
- Les membres inférieurs en extension maximale.
- Les membres supérieurs reposant sur un appui antérieur stable.
- En apnée.

Rayon directeur Horizontal.

Centrage

Deux travers de doigt au-dessus de la crête iliaque.

Un contrôle scopique est souhai- table, pour bien dégager les espaces intersomatiques.

Critères de réussite

- Rachis lombaire de profil (non dédoublement du mur postérieur), en extension.
- Bon dégagement des espaces intersomatiques.

Intérêt

- Recherche d'instabilité.
- Évaluation de la mobilité de laprothèse discale.

Gratuittement

www.lemanip.com

Radiologie et imagerie medicale

Livres,memoires,rapport de stage,courses,radiologie conventionnelle,Scanner,TDM,IRM,Scintigraphie, Medecine nucleaire,Radiotherapie,Radiologie Interventionnelle,Oncologie,Clichees,Cas interpretes,exposes,medecine

https://www.lemanip.com/

www.lemanip.com

FICHE N°245

www.lemanip.com

Incidence dynamique en latéroflexion

Positionnement

- Debout.
- Le dos contre le détecteur.
- Inclinaison latérale du tronc, le bassin restant fixe.
- Le membre supérieur homolatéral reste pendant et le membre supérieur controlatéral est relevé au-dessus de la tête.
- En apnée.

Rayon directeur Horizontal.

Centrage

Deux travers de doigt au-dessus des crêtes iliaques.

Un contrôle scopique est souhaitable, pour bien dégager les espaces intersomatiques.

Critères de réussite

- Rachis lombaire en latéroflexion.
- Bon dégagement des espaces intersomatiques.

Intér êt Mesurer l'amplitude articulaire intersomatique après, notamment, mise en place d'une prothèse discale.

FICHE N°246

www.lemanip.com

Mesures en dynamique

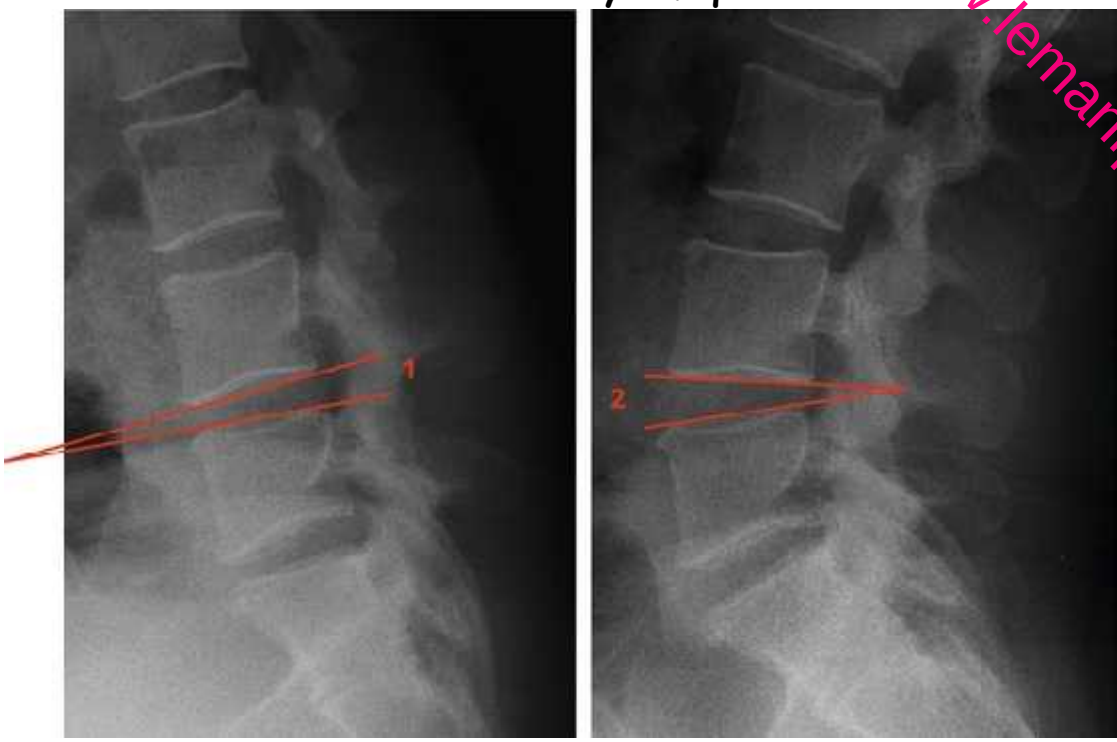

Mesurer l'amplitude angulaire intersoma- tique entre la flexion et l'extension. Valeurs normales variant d'un étage à l'autre (18° en L3-L4, 22° en L4-L5, 20° en L5-S1). Globalement, au-delà de 20°, on parle d'instabilité. L'amplitude articulaire se mesure en additionnant l'angle de flexion **(1)** et l'angle d'extension **(2)** : 1 + 2 = Amplitude articulaire (en degrés). **Évaluer la translation sagittale entre deux corps vertébraux entre la flexion et l'extension.**
Supérieure ou égale à 3 mm : instabilité.

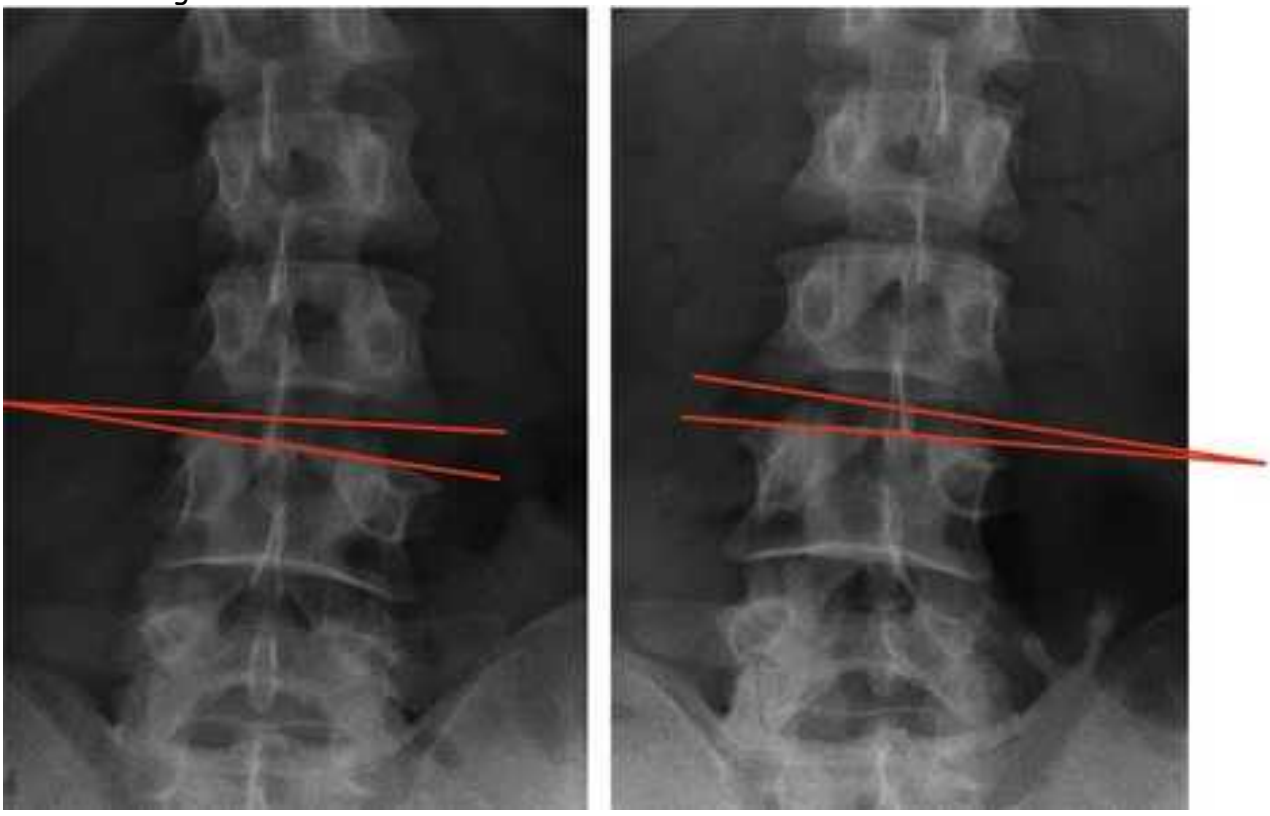

Mesurer l'amplitude angulaire intersomatique en latéroflexion droite et gauche.

FICHE N°247

www.lemanip.com

Charnière lombosacrée Incidence de face

Positionnement

- Décubitus dorsal.
- Membres inférieurs modérément fléchis (pour réduire la lordose lombaire).
- Membres supérieurs croisés sur le thorax.
- En apnée.

Rayon directeur

Inclinaison podocraniale de 20° à 30°. À adapter selon l'inclinaison de la charnière sur le cliché de profil (à réaliser en premier).

Centrage

Quatre travers de doigts sous les crêtes iliaques, sur la ligne médiane.

Localisateur indispensable.

Critères de réussite Bon dégagement de l'interligne L5-S1.

Intérêt Rhumatologie.

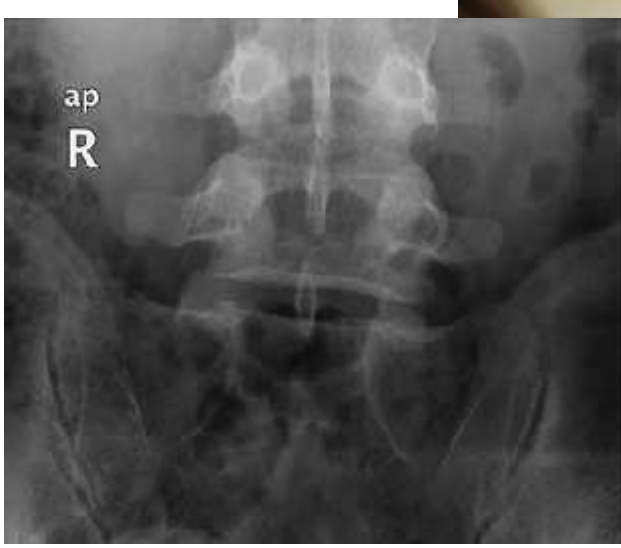

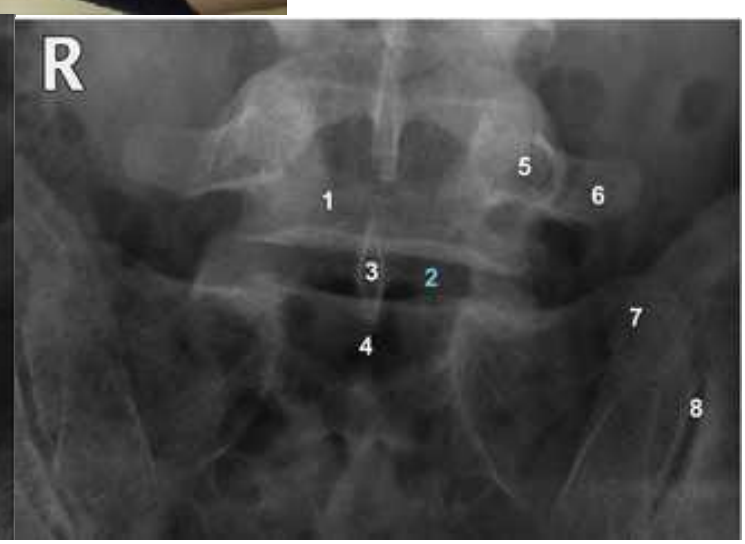

1. Lame droite de L5. **2.** Espace discal. **3.** Processus épineux. **4.** Espace interapophyso-lamaire. **5.** Pédicule. **6.** Processus transverse. **7.** Aileron sacré. **8.** Articulation sacroiliaque.

www.lemanip.com

FICHE N°248

Incidence de profil

Positionnement

- Debout, de profil.
- Les membres inférieurs écartés (pour stabiliser le patient).
- Les membres supérieurs croisés sur le thorax.
- En apnée.

Rayon directeur Horizontal.

Centrage

Quatre travers de doigts en dessous de la crête iliaque, sur la ligne médiane.

Limite supérieure du cône un peu au-dessus de la crête iliaque.

Critères de réussite Bon dégagement de l'interligne L5-S1.

Intérêt Rhumatologie.

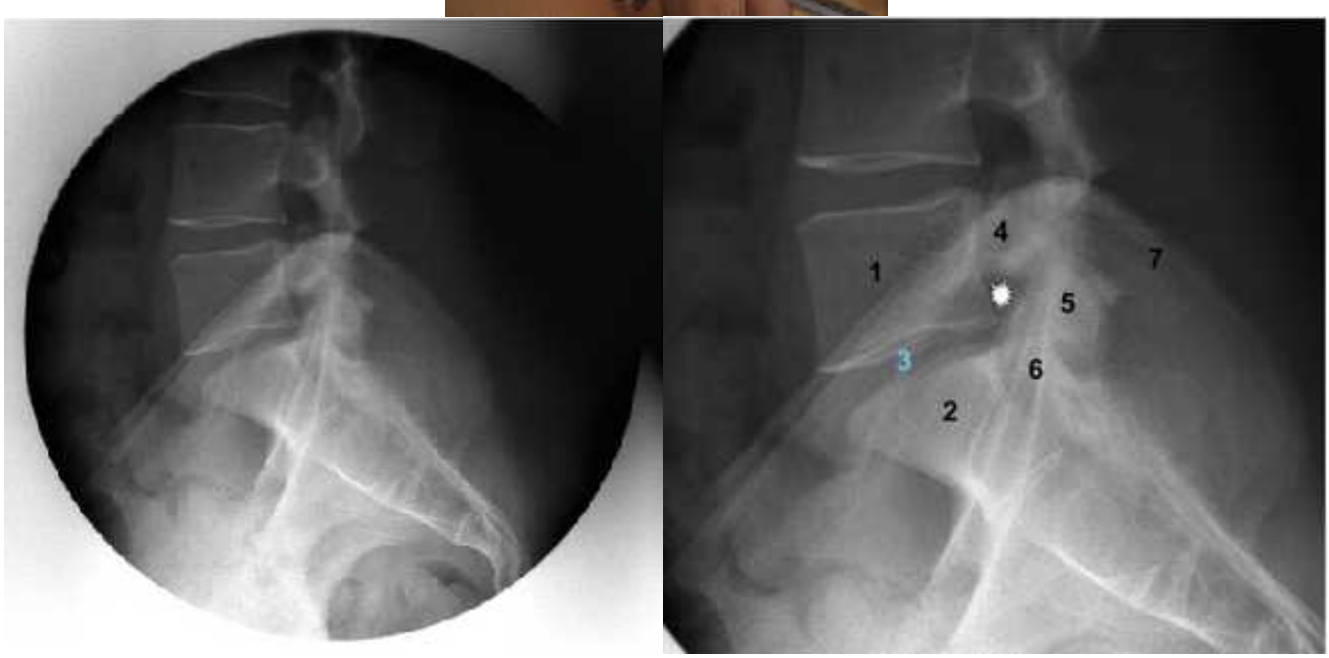

1. Corps vertébral de L5. **2.** Corps vertébral de S1. **3.** Espace discal. **4.** Pédicule. **5.** Processus articulaire inférieur. **6.** Processus articulaire supérieur. **7.** Processus épineux.

Étoile : Foramen intervertébral (émergence de la racine L5).

FICHE N°249

www.lemanip.com

Sacrum Incidence de face

Positionnement

- Décubitus dorsal.
- Les membres inférieurs en légère flexion.
- En apnée.

Rayon directeur Inclinaison podocraniale de 20°.

Centrage

Deux travers de doigt au-dessus du bord supérieur de la symphyse pubienne ou deux travers de doigt en dessous des épines iliaques antérosupérieures sur la ligne médiane.

Critères de réussite

- Visualisation de l'ensemble du sacrum, depuis la charnière lombosacrée jusqu'au coccyx.
- Ligne des épineuses médianes.

Intérêt Rhumatologie, traumatologie.

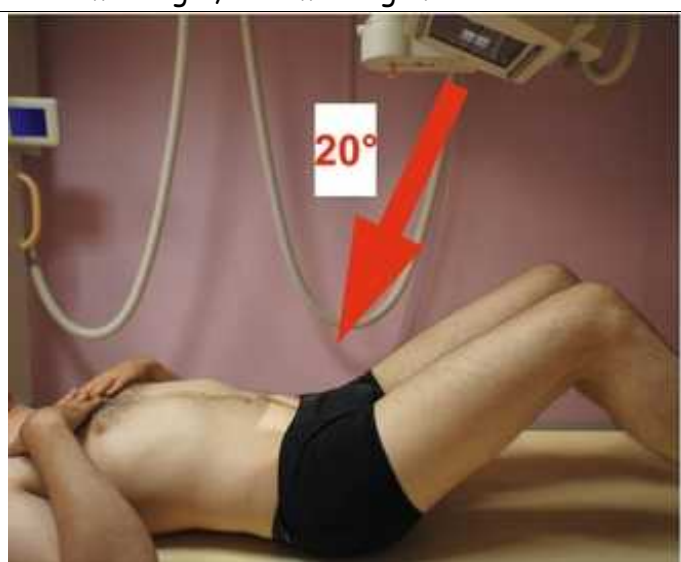

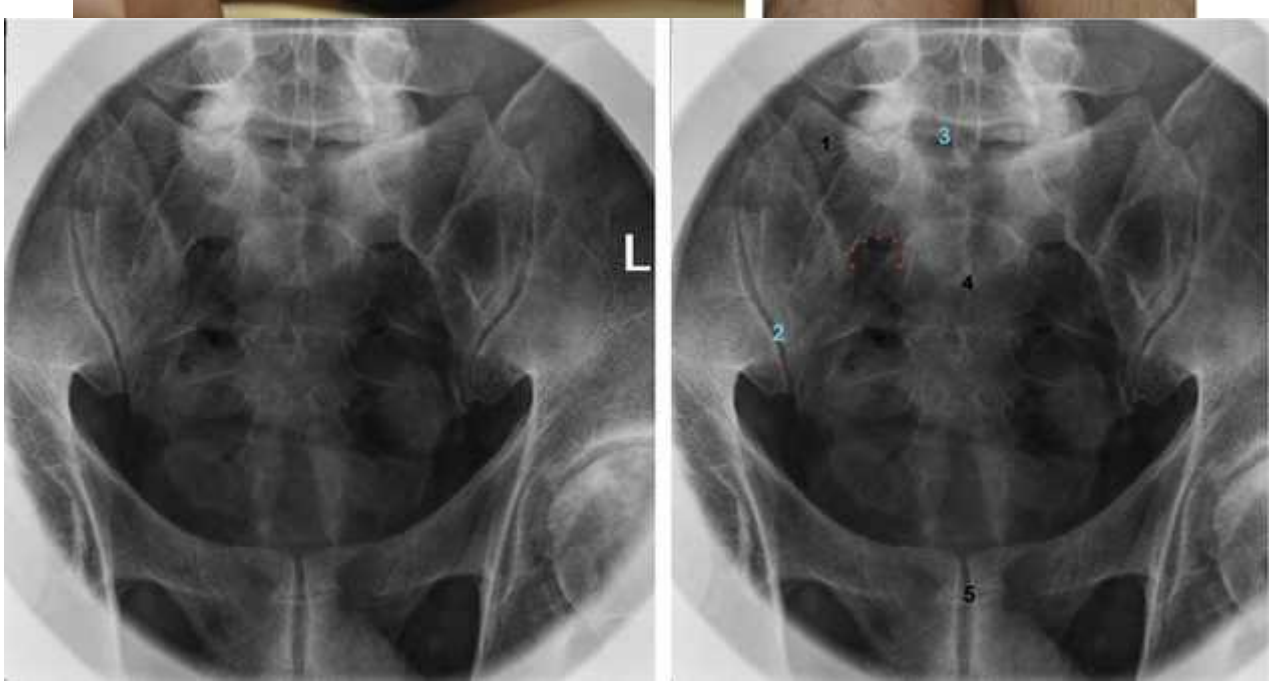

1. Aileron sacré. **2.** Articulation sacroiliaque. **3.** Charnière lombosacrée. **4.** Ligne des épineuses. **5.** Articulation sacrococcygienne. **Pointillés** : Ligne arcuale.

www.lemanip.com

FICHE N°250

Incidence de profil

Positionnement

- Décubitus latéral.
- Genoux en légère flexion.
- En apnée.

Rayon directeur Vertical.

Centrage

Un travers de main sous la crête iliaque et deux travers de doigt en avant du plan postérieur.

Critères de réussite

Visualisation de l'ensemble du sacrum, depuis la charnière lombosacrée jusqu'au coccyx.

Intérêt Rhumatologie, traumatologie.

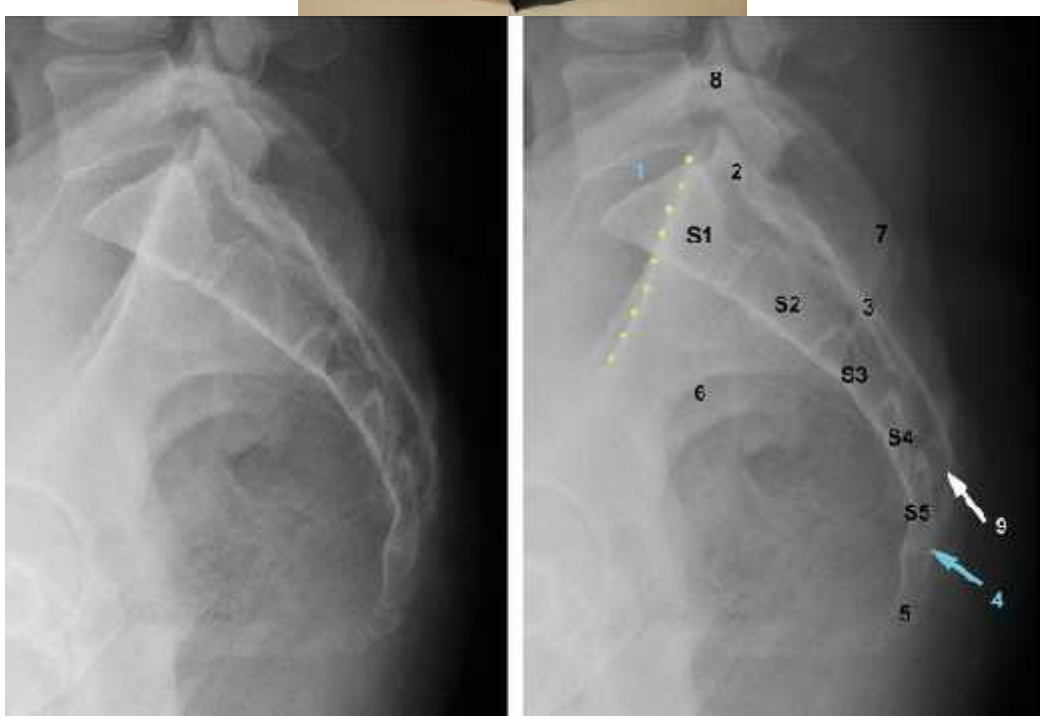

1. Charnière lombosacrée. **2.** Processus articulaire supérieur de S1. **3.** Crête sacrée. **4.** Interligne sacrococcygienne. **5.** Coccyx. **6.** Grande échancrure sciatique. **7.** Épine iliaque postérosupérieure. **8.** Crête iliaque. **9.** Hiatus sacré. **Pointillés** : Détroit supérieur.

FICHE N°251

www.lemanip.com

Coccyx Incidence de face

Positionnement

- Décubitus dorsal.
- Genou en légère flexion.
- En apnée.

Rayon directeur Inclinaison craniopodale de 10° à 20°.

Centrage

Bord supérieur de la symphyse pubienne.

Localisateur de 8 cm de diamètre indispensable.

Critères de réussite

Visualisation de l'ensemble des vertèbres coccygiennes avec l'articulation sacrococcygienne.

Intérêt Rhumatologie, traumatologie.

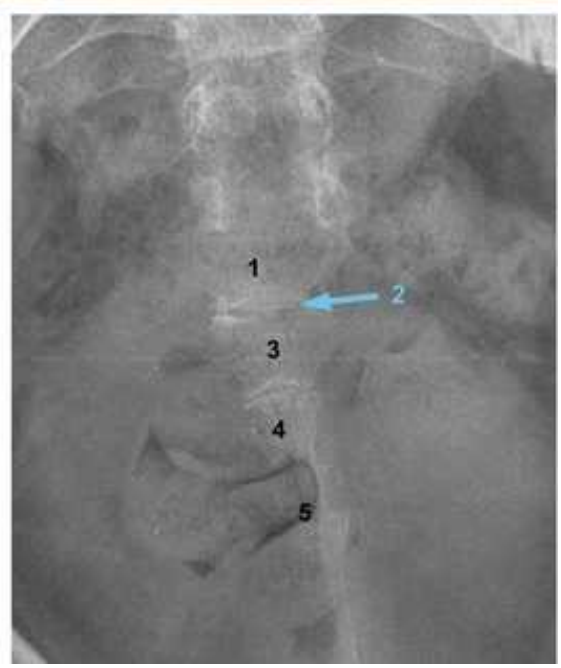

1. 5e vertèbre sacrée. **2.** Articulation sacrococcygienne. **3.** 1re vertèbre coccygienne. **4.** 2e vertèbre coccygienne. **5.** 3e vertèbre coccygienne.

www.lemanip.com

FICHE N°252

Incidence de profil

Positionnement

- Décubitus latéral.
- Genoux en légère flexion.
- En apnée.

Rayon directeur Vertical.

Centrage

Bord supérieur du sillon interfessier (environ deux travers de main sous la crête iliaque).
Localisateur de 8 cm de diamètre indispensable ou localisateur avec filtre (type « épaule »).

Critères de réussite

Visualisation de l'ensemble des vertèbres coccygiennes avec l'articulation sacrococcygienne.

Intérêt Rhumatologie, traumatologie.

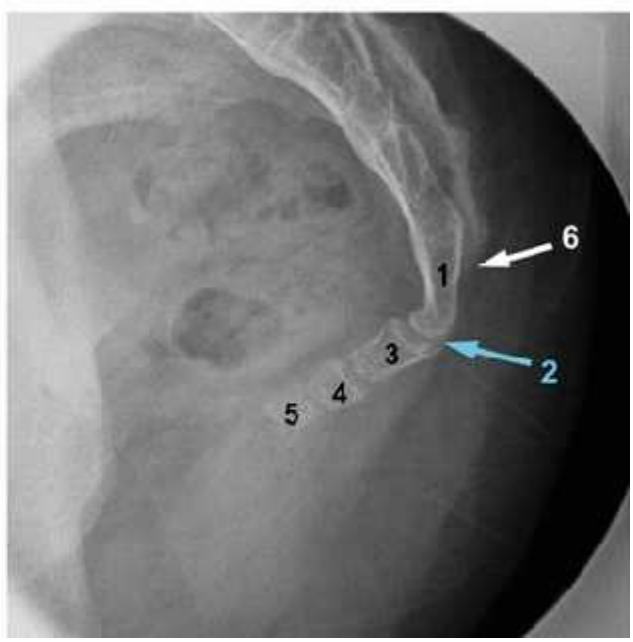

1. 5e vertèbre sacrée. **2.** Articulation sacrococcygienne. **3.** 1re vertèbre coccygienne. **4.** 2e vertèbre coccygienne. **5.** 3e vertèbre coccygienne. **6.** Hiatus sacré.

www.lemanip.com

FICHE N°253

Incidence dynamique en position debout

Positionnement

- Debout depuis au moins cinq à dix minutes, déchaussé.
- Les membres inférieurs légèrement écartés.
- Les membres supérieurs sont croisés sur le thorax.
- En apnée.
- Cliché à réaliser en premier.

Rayon directeur Horizontal.

Centrage

Bord supérieur du sillon interfessier (environ deux travers de main sous la crête iliaque).

Localisateur de 8 cm de diamètre indispensable ou localisateur avec filtre (de type « épaule »).

Critères de réussite

Visualisation de l'ensemble des pièces coccygiennes avec l'articulation sacrococcygienne.

Interet Coccygodynie.

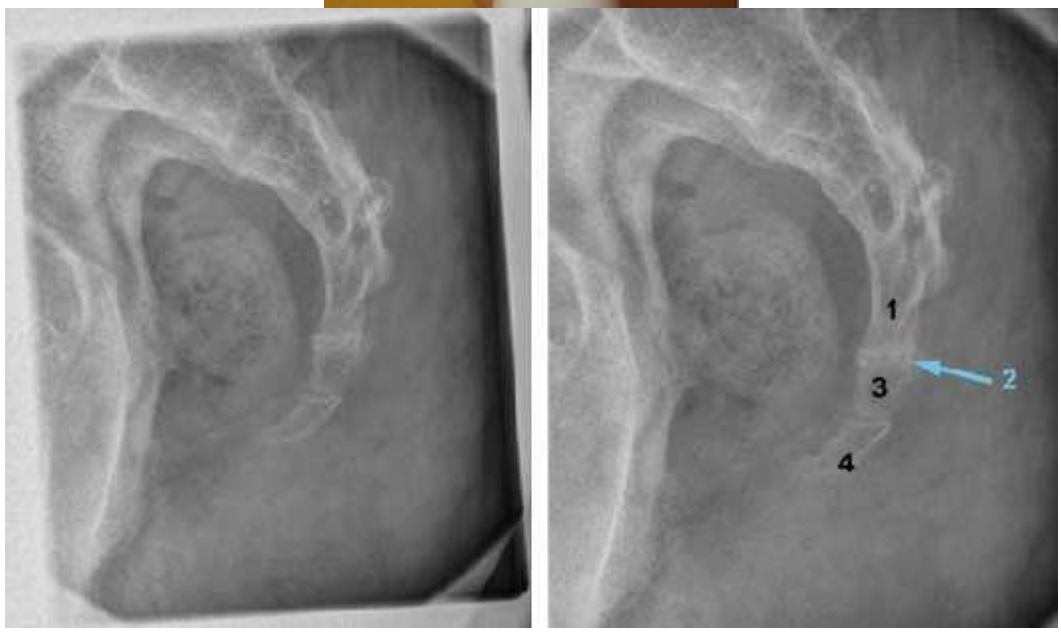

1. 5e vertèbre sacrée. **2.** Articulation sacrococcygienne. **3.** 1re vertèbre coccygienne. **4.** 2e vertèbre coccygienne.

www.lemanip.com

FICHE N°254

Incidence dynamique en position assise

Positionnement

- Assis, déchaussé.
- Les pieds reposent sur un marchepied, afin d'avoir les cuisses à l'horizontale.
- Le dos est rectiligne.
- On peut attendre quelques minutes pour voir la douleur apparaître.
- Si le patient ne présente pas de douleur, on peut lui demander de se pencher en avant ou en arrière pour ainsi reproduire la douleur.
- En apnée.

Rayon directeur Horizontal.

Centrage

Bord supérieur du sillon interfessier (environ deux travers de main sous la crête iliaque).
Localisateur de 8 cm de diamètre indispensable ou localisateur avec filtre (de type « épaule »).

Critères de réussite

Visualisation de l'ensemble des pièces coccygiennes avec l'articulation sacrococcygienne.

Interet Coccygodynie.

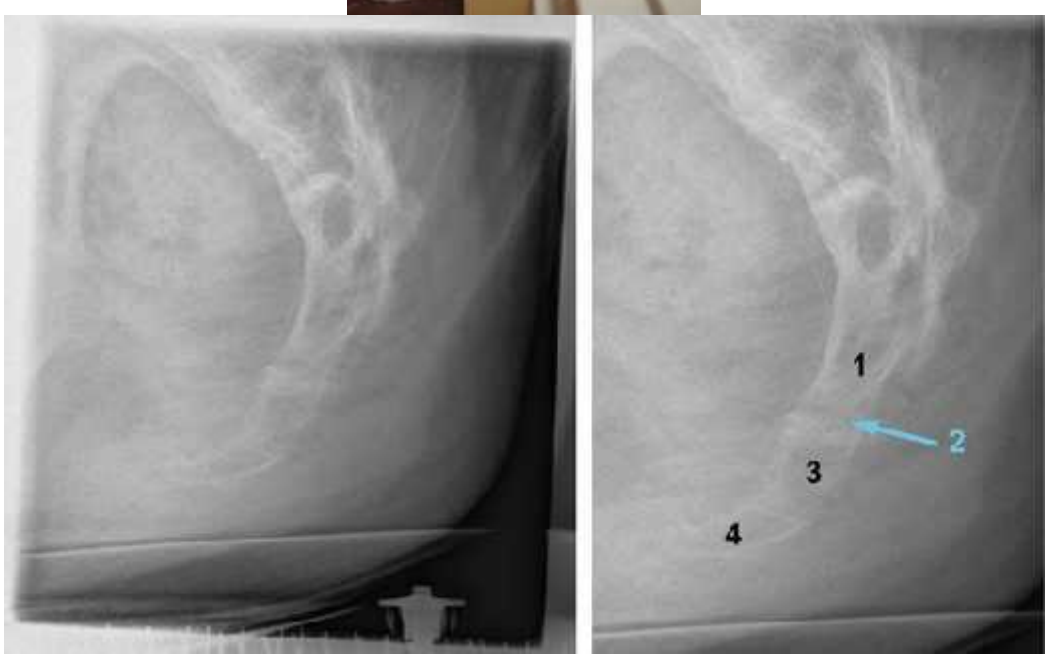

1. 5e vertèbre sacrée. **2.** Articulation sacrococcygienne. **3.** 1re vertèbre coccygienne. **4.** 2e vertèbre coccygienne.

FICHE N°255

www.lemanip.com

Télémétrie du rachis en entier debout de face–Mode stitching

Positionnement

– Déchaussé.
– En charge, de face stricte.
– Les membres supérieurs placés le long du corps.
– Une règle est placée le long du rachis (utile pour l'assemblage des clichés).

Rayon directeur Horizontal.

Centrage

À hauteur environ du processus xiphoïde. Acquisition automatisée de trois clichés, l'un centré sur la charnière cervicothoracique, le second centré à hauteur du processus xiphoïde et le troisième centré sous les crêtes iliaques. Un assemblage des trois clichés est réalisé automatiquement ; un ajustement manuel peut s'avérer nécessaire.

Distance foyer-film : 1,50 m.

Critères de réussite Visualisation sur un cliché de l'ensemble du rachis, depuis la base du crâne jusqu'aux articulations coxofémorales.

Interet Evaluer la statique dans le plan coronal.

Centrage manuel.

www.lemanip.com

Premier cliché automatisé.

Deuxième cliché automatisé.

www.lemanip.com

Troisième cliché automatisé.

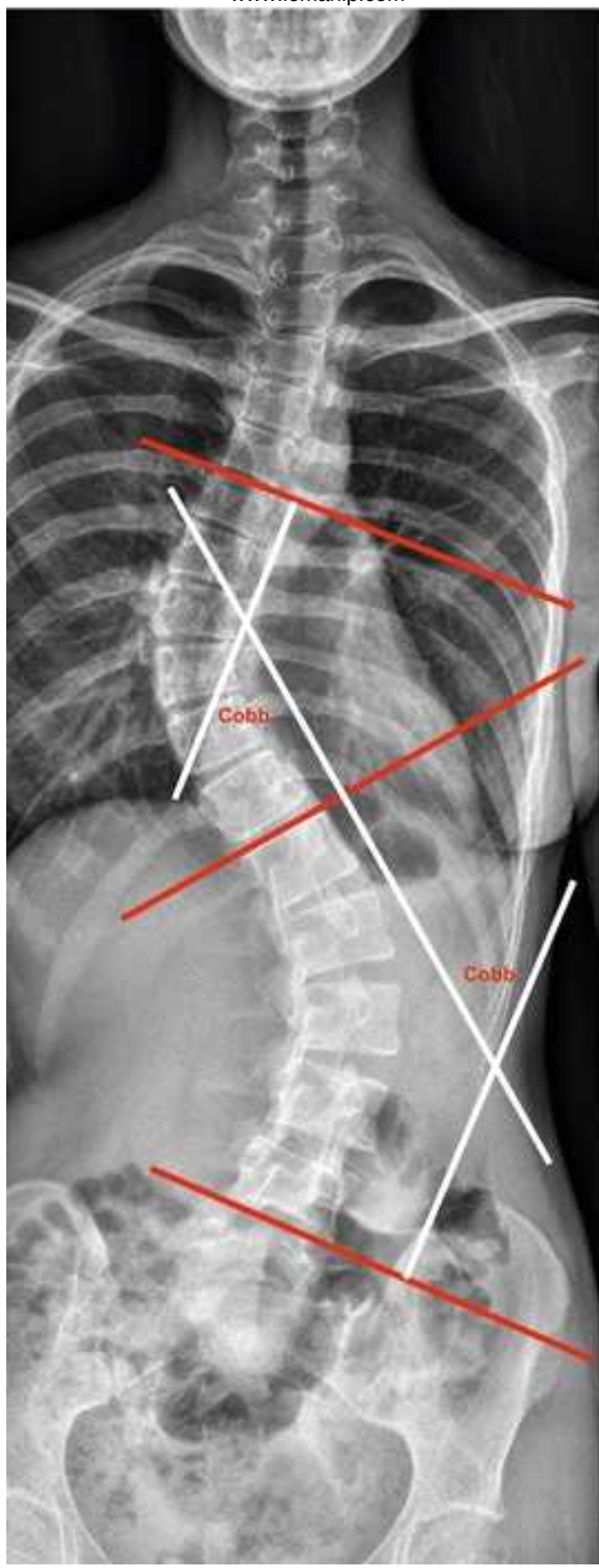

www.lemanip.com

Angle de Cobb. Formé par la perpendiculaire à la ligne tangente au plateau supérieur de la vertèbre limite supérieure avec la perpendiculaire à la ligne tangente au plateau inférieur de la vertèbre limite inférieure.

www.lemanip.com

FICHE N°256

Debout de profil–Mode stitching

Positionnement

– Déchaussé.

– En charge, de profil strict.

– Les membres supérieurs ne doivent pas être relevés au-delà de 45° (risque de modifier la statique sagittale).

– Une règle est placée le long du rachis (utile pour l'assemblage des clichés).

Rayon directeur Horizontal.

Centrage

À hauteur environ du processus xiphoïde, quatre travers de doigt en avant du plan posté- rieur.

Acquisition automatisée de trois clichés, l'un centré sur la charnière cervicothoracique, le se- cond centré à hauteur du processus xiphoïde et le troisième centré sous les crêtes iliaques. Un assemblage des trois clichés est réalisé automatiquement ; un ajustement manuel peut s'avérer nécessaire.

Critères de réussite Visualisation sur un cliché de l'ensemble du rachis, depuis le conduit auditif externe jusqu'aux articulations coxofémorales.

Interet Evaluation de la statique dans le plan saggital.

Centrage manuel.

www.lemanip.com

Premier cliché automatisé.

Deuxième cliché automatisé.

Troisième cliché automatisé.

www.lemanip.com

Pente sacrée (PS). Angle formé par l'horizontale avec la droite tangente au plateau sacré. Valeur moyenne : 39°–42° (± 9°).

www.lemanip.com

Version pelvienne (VP). Angle formé par la verticale avec la droite passant par le milieu du plateau sacré et le centre de l'axe bicoxofémoral. Valeur moyenne : 12° (± 6°).

www.lemanip.com

Incidence pelvienne (IP). Angle formé par la perpendiculaire au plateau sacré (passant par son milieu) et par la droite passant par le milieu du plateau sacré et le centre de l'axe bicoxofémoral. Valeur moyenne : 53° (de 33,7° à 77,5°).

www.lemanip.com

Cyphose et lordose.

Cyphose : angle formé par les perpendiculaires aux lignes tangentes aux plateaux supérieur et inférieur des vertèbres les plus inclinés sur l'horizontal.

Lordose : angle formé par la perpendiculaire à la ligne tangente au plateau supérieur de la vertèbre la plus inclinée sur l'horizontale avec la perpendiculaire à la ligne tangente au plateau sacré.

www.lemanip.com

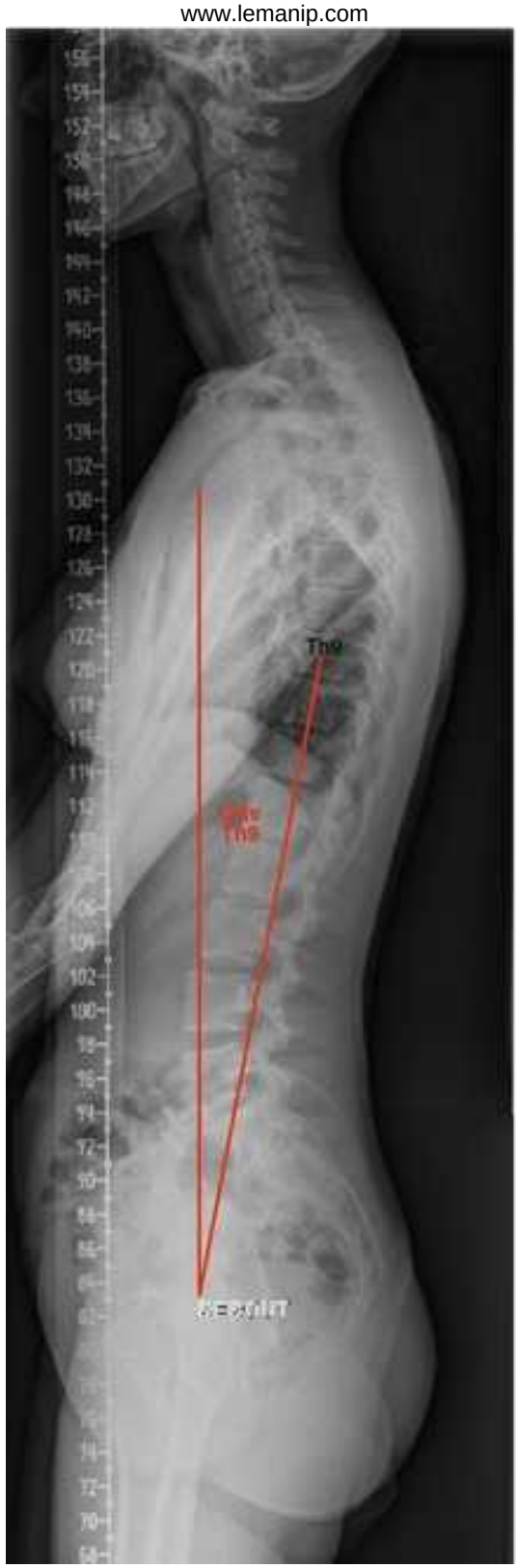

Gîte de Th9. Angle formé par la verticale avec la droite passant par le centre de la 9e vertèbre thoracique et le centre de l'axe bi-coxofémoral.
Positive si Th9 se situe en arrière des têtes fémorales.
Négative si Th9 se situe en avant des têtes fémorales.

FICHE N°257

www.lemanip.com

Inclinaison latérale droite–Mode stitching

Positionnement

– Décubitus dorsal.

– De face stricte, puis en inclinaison latérale maximale.

– Une règle est placée le long du rachis (utile pour l'assemblage des clichés).

Rayon directeur Vertical.

Centrage À hauteur environ du processus xiphoïde.

Intérêt Pediatrie Acquisition automatisée de deux clichés, l'un centré sur la région dorsale haute, le second centré au-dessus des crêtes iliaque. Un assemblage des deux clichés est réalisé automatiquement ; un ajustement manuel peut s'avérer nécessaire.

Distance foyer-film : 1,50 m.

Critères de réussite Visualisation sur un cliché de l'ensemble du rachis, depuis la base du crâne jusqu'aux articulations coxofémorales.

Centrage manuel.

Premier cliché automatisé.

Second cliché automatisé.

www.lemanip.com

www.lemanip.com

FICHE N°258

Inclinaison latérale gauche–Mode stitching

Positionnement

– Décubitus dorsal.

– De face stricte, puis en inclinaison latérale maximale.

– Une règle est placée le long du rachis (utile pour l'assemblage des clichés).

Rayon directeur Vertical.

Centrage À hauteur environ du processus xiphoïde.

Intérêt Pediatrie Acquisition automatisée de deux clichés, l'un centré sur la région dorsale haute, le second centré au-dessus des crêtes iliaque. Un assemblage des deux clichés est réalisé automatiquement ; un ajustement manuel peut s'avérer nécessaire.

Distance foyer-film : 1,50 m.

Critères de réussite Visualisation sur un cliché de l'ensemble du rachis depuis la base du crâne jusqu'aux articula tions coxofémorales.

Centrage manuel.

Premier cliché automatisé.

Second cliché automatisé.

www.lemanip.com

V Thorax et Abdomen

www.lemanip.com

FICHE N°259

Gril costal Incidence de face

Positionnement
- Décubitus dorsal.
- Les membres supérieurs le long du corps.
- En expiration maximale puis en apnée.

Rayon directeur Vertical.
Centrage Mi-hauteur du sternum.
Critères de réussite Bonne analyse du gril costal.
Intérêt Traumatologie, rhumatologie.

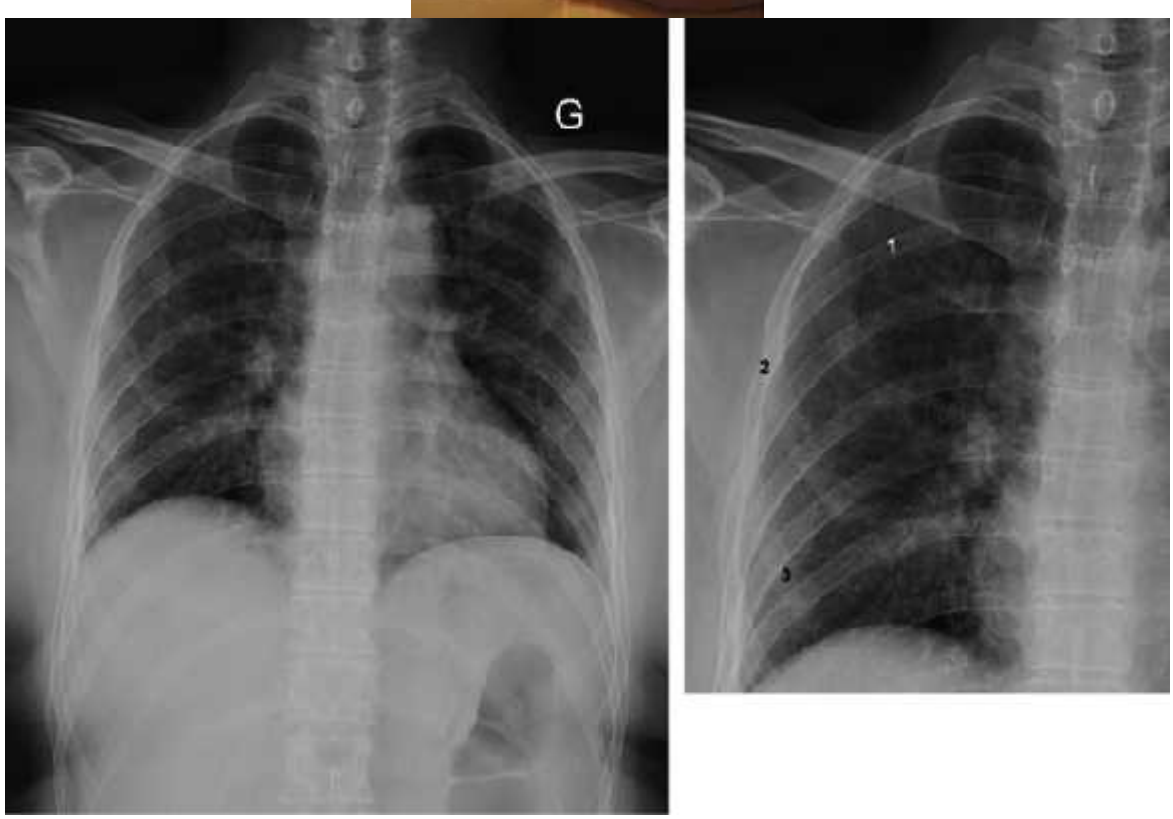

1. Arc costal postérieur. **2.** Arc costal moyen. **3.** Arc costal antérieur.

www.lemanip.com

FICHE N°260

Basses côtes Incidence de face

Positionnement
- Décubitus dorsal.
- Les membres supérieurs le long du corps.
- En expiration maximale puis en apnée.

Rayon directeur Vertical.
Centrage Appendice xiphoïde.
Critères de réussite Bonne analyse du gril costal.
Intérêt Rhumatologie, traumatologie.

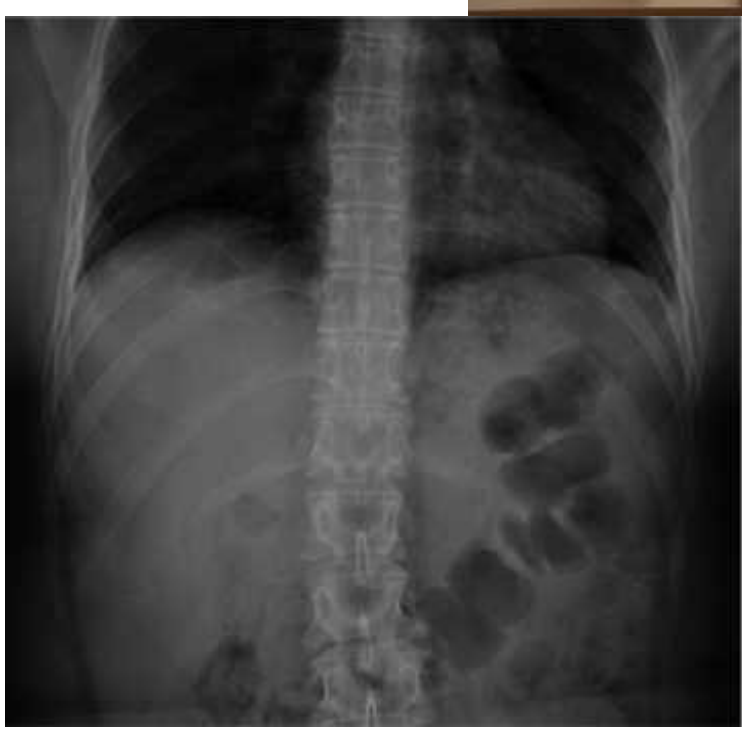

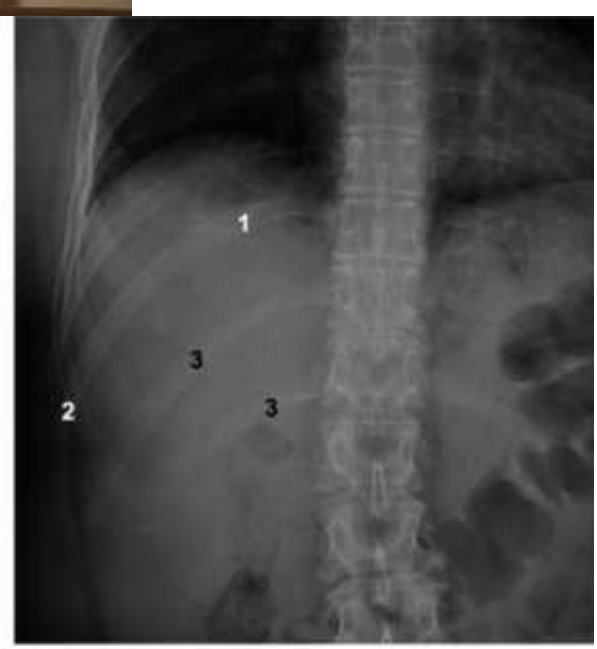

1. Arc costal postérieur. **2.** Arc costal moyen. **3.** Côtes flottantes (11 et 12e côtes).

www.lemanip.com

FICHE N°261

Incidence oblique

Positionnement

- Oblique postérieure de 30° à 40°.
- Maintenu par un coussin.
- Les membres supérieurs dégagés du corps.
- En expiration maximale puis en apnée.

Rayon directeur Vertical.

Centrage Mi-hauteur du sternum, sur la partie moyenne du gril costal homolatéral.

Critères de réussite Bonne analyse du gril costal.

Intérêt Rhumatologie, traumatologie.

1. Arc costal postérieur. **2.** Arc costal moyen.

FICHE N°262

www.lemanip.com

Thorax Incidence de face

Positionnement

- Debout de face stricte.
- Les mains reposant sur la ceinture et les coudes projetés en avant.
- Équidistance des épaules par rapport au potter.
- Cliché pris en inspiration maximale bloquée.

Rayon directeur Horizontal.

Centrage

Ligne médiane, à hauteur des angles inférieurs des scapulas.

Distance foyer-film : 1,80 m.

Critères de réussite

- Visualisation des apex pulmonaire.
- Visualisation des culs-de-sac costodiaphragmatiques.
- Symétrie des extrémités médiales des clavicules par rapport aux épineuses.
- Visualisation des six premiers arcs intercostaux antérieurs ou des dix premiers espaces intercostaux postérieurs au-dessus des coupoles.
- Bord médial des scapulas se projetant en dehors des champs pulmonaires.
- Visualisation des vaisseaux en périphérie de la silhouette cardiaque (absence de surexposition).
- Visualisation des vaisseaux et du rachis en arrière de l'ombre cardiaque (absence de sous-exposition).

Intérêt

- Pathologie médicale : pneumopathie, épanchement pleural.
- Pathologie traumatique : pneumothorax.
- Autres : oncologie, médecine du travail, position de cathéter.

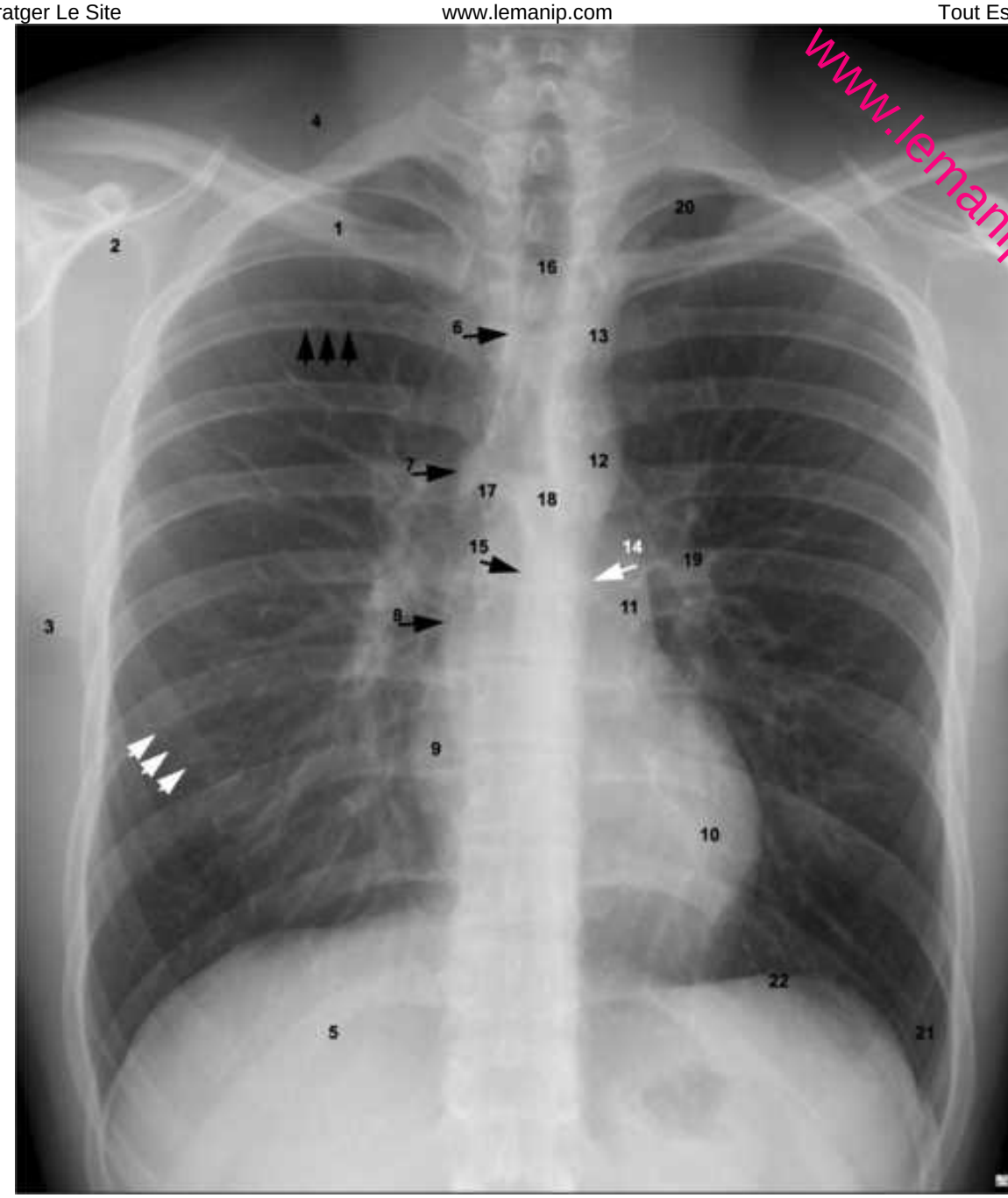

www.lemanip.com

1. Clavicule. **2.** Scapula. **3.** Parties molles axillaires. **4.** Parties molles sus-claviculaires.
5. Ombre hépatique. **6.** Bande trachéale droite. **7.** Crosse de la veine azygos.
8. Veine cave supérieure. **9.** Atrium droit. **10.** Ventricule gauche. **11.** Artère pulmonaire.
12. Crosse de l'aorte. **13.** Artère subclavière gauche. **14.** Ligne para-aortique.
15. Ligne para-azygo-œsophagienne. **16.** Trachée. **17.** Bronche souche droite.
18. Bronche souche gauche. **19.** Hile pulmonaire gauche. **20.** Apex pulmonaire.
21. Cul-de-sac costodiaphragmatique gauche. **22.** Coupole diaphragmatique gauche.
Flèches noires : Arc costal postérieur.
Flèches blanches : Arc costal antérieur.

www.lemanip.com

FICHE N°262

Incidence de profil

Positionnement

- Debout de profil gauche strict.
- Les membres supérieurs sont relevés au-dessus de la tête.
- Cliché pris en inspiration maximale bloquée.

Rayon directeur Horizontal.

Centrage

Ligne médioaxillaire, à hauteur des angles inférieurs des scapulas.

Distance foyer-film : 1,80 m.

Critères de réussite

- Visualisation des culs-de-sac postérieurs.
- Bonne analyse des espaces rétrocardiaques et rétrosternal.
- Sternum et rachis thoracique de profil.
- Humérus surélevés.

Intérêt Pathologie médicale : pneumopathie, épanchement pleural.

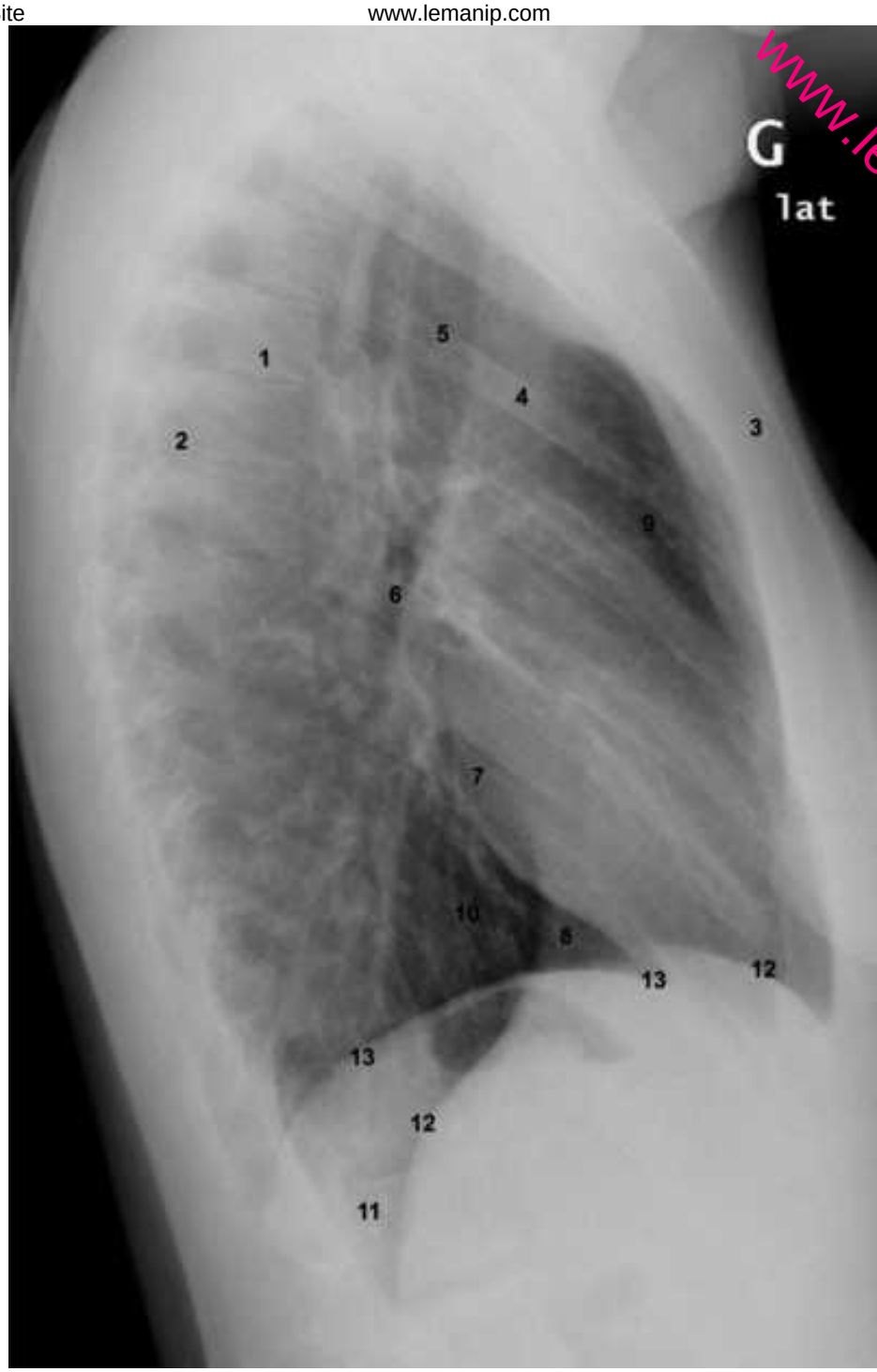

www.lemanip.com

1. Rachis thoracique. **2.** Foramen intervertébral. **3.** Sternum. **4.** Côte. **5.** Trachée.
6. Bifurcation bronchique. **7.** Atrium gauche. **8.** Veine cave supérieure. **9.** Espace rétrosternal.
10. Espace rétrocardiaque. **11.** Cul-de-sac costodiaphragmatique postérieur droit.
12. Coupole diaphragmatique droite. **13.** Coupole diaphragmatique gauche.

FICHE N°264

www.lemanip.com

Abdomen sans préparation Incidence de face

Positionnement

– Debout (chirurgie digestive : pneumopéritoine-syndrome occlusif) ou décubitus dorsal (urologie-néphrologie : lithiases rénales), de face.
– Les membres supérieurs sont écartés du tronc.
– En inspiration modérée (afin d'abaisser les coupoles diaphragmatiques) puis apnée.

Rayon directeur Horizontal.

Centrage

Ligne médiane à hauteur des crêtes iliaques.
Distance foyer-film : 1,50 m.

Critères de réussite

– Visualisation de la totalité des coupoles diaphragmatiques et de la symphyse pubienne.
– Symétrie des ailes iliaques et des foramens obturés.
– Visualisation du bord latéral des psoas.
– Ligne des flancs visible.

Intérêt

– Debout : recherche de pneumopéritoine.
– Couché : recherche de corps étranger radio-opaque, position des sondes, notamment « double J » ou de néphrostomie.

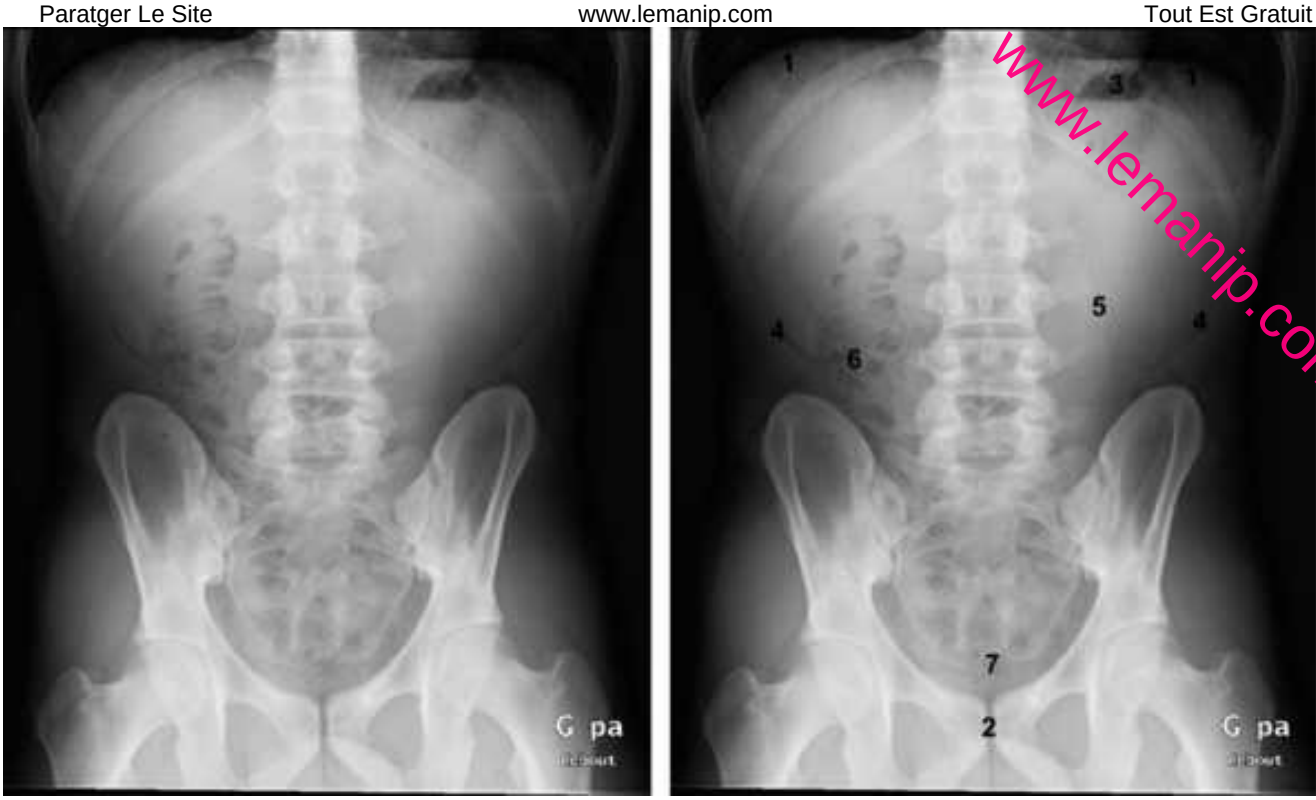

www.lemanip.com

1. Coupoles diaphragmatiques. **2.** Symphyse pubienne. **3.** Poche à air gastrique. **4.** Ligne des flancs. **5.** Bord latéral du psoas gauche. **6.** Matières coliques droites. **7.** Rectum.

FICHE N°265

www.lemanip.com

Incidence de profil latéral

Positionnement

– Décubitus dorsal.

– Le membre supérieur face au tube est surélevé.

– La cassette est placée contre la face latérale de l'abdomen, maintenue par des sacs de sable.

Rayon directeur Horizontal.

Centrage

Ligne médiane à hauteur des crêtes iliaques.

Distance foyer-film : 1,50 m.

Critères de réussite

Visualisation de la paroi abdominale antérieure et des clartés digestives sous-jacentes.

Intérêt Recherche d'un syndrome occlusif.

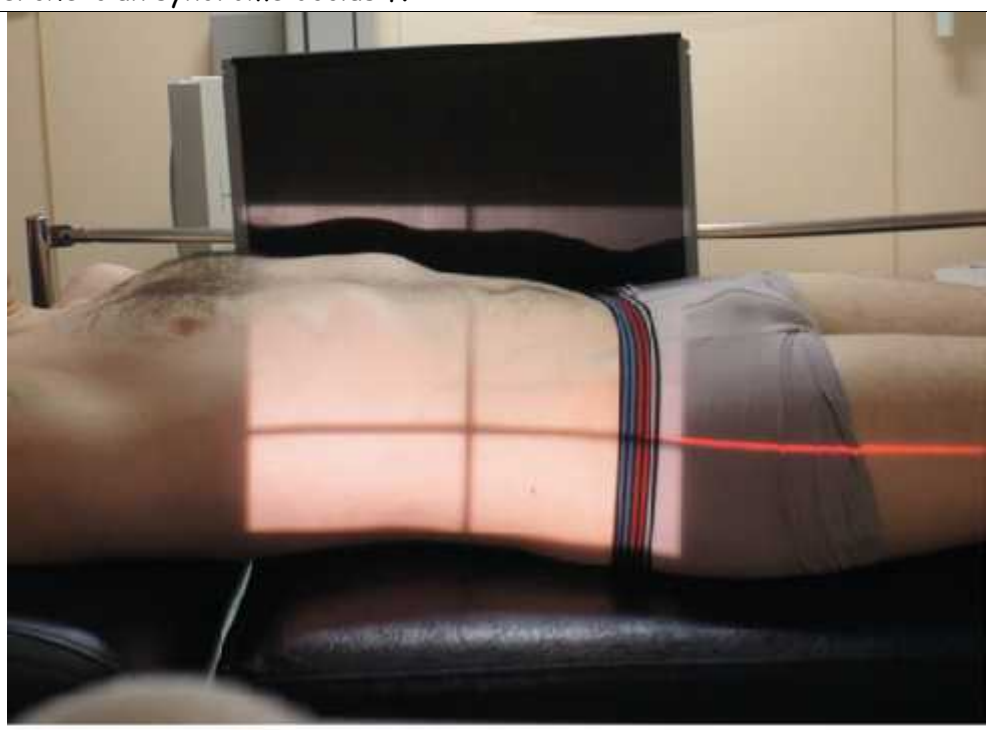

VI Pédiatrie

www.lemanip.com

FICHE N°266

Bassin en pédiatrie Incidence de face chez le nourrisson

Positionnement

– Décubitus dorsal, avec un drap plié sous la tête.

– Les index placés dans les creux poplités, les pouces sur les patellas maintenus au zénith.

– Les membres supérieurs peuvent être maintenus soit par des sacs de sables soit par un parent qui se place à la tête.

Rayon directeur

Vertical, voire en légère inclinaison podocraniale en cas d'hyperlordose du bassin.

Centrage

Ligne médiane, sur le pli cutané suspubien.

Cache plombé sur les gonades pour les garçons.

Critères de réussite Cf. cliché annoté page suivante.

Intérêt Recherche de luxation congénitale de hanche.

www.lemanip.com

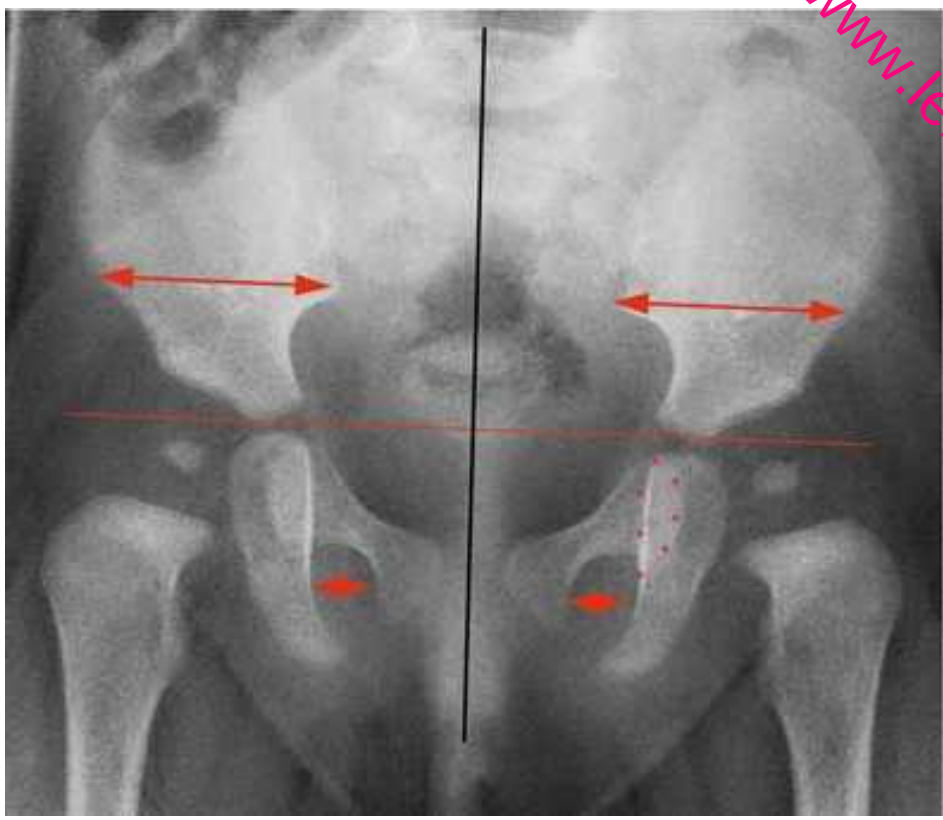

Critères de réussite. Symétrie des ilions et des foramens obturés. Symétrie de la superposition ischion- pubis (points rouges).
Pointe du sacrum passant par la ligne des « Y ».
Absence de superposition de l'ischion ou du pubis avec l'ilion.
La ligne passant par le milieu du sacrum doit passer par le milieu du pubis.

1. Talus. **2.** Ilion. **3.** Cotyle. **4.** Ischion. **5.** Pubis. **6.** Noyau d'ossification de la tête fémorale. **7.** Métaphyse fémorale proximale.

www.lemanip.com

Axes et mesures de base.

Ligne des « Y » : tangente aux coins médiaux du cotyle.

Angle cotyloïdien : formé par la ligne des « Y » avec la ligne tangente au cotyle.

Le cintre cervico-obturateur doit être harmonieux.

Absence des noyaux d'ossification fémoraux.

Ligne de Putti **(1)** : perpendiculaire à la ligne des « Y » et tangente au bord médial de la métaphyse fémorale ; si cette ligne passe par la moitié latérale ou en dehors du cotyle, on parle de tête excentrée.

Ligne de Perkins **(2)** : perpendiculaire à la ligne des « Y », elle doit couper la région métaphysaire de manière symétrique.

Présence des noyaux d'ossification fémoraux.

La ligne d'Ombredanne, qui est perpendiculaire à la ligne des « Y » et tangente au coin latéral du cotyle. Le noyau d'ossification de la tête fémorale doit se placer dans le cadran inféromédial. Si le noyau d'ossification se place dans un autre cadran, on parle de tête excentrée.

www.lemanip.com

FICHE N°267

Incidence « de la grenouille »

Positionnement

- Décubitus dorsal, bassin de face stricte.
- Les hanches sont en abduction maximale et rotation latérale.
- Genoux fléchis au contact avec le plan de la table.
- Les plantes des pieds sont au contact l'une avec l'autre.

Rayon directeur Vertical.

Centrage Ligne médiane, sur le pli cutané sus-pubien.

Critères de réussite Cf. cliché annoté page suivante.

Interet Profil de hanche de référence en pédiatrie.

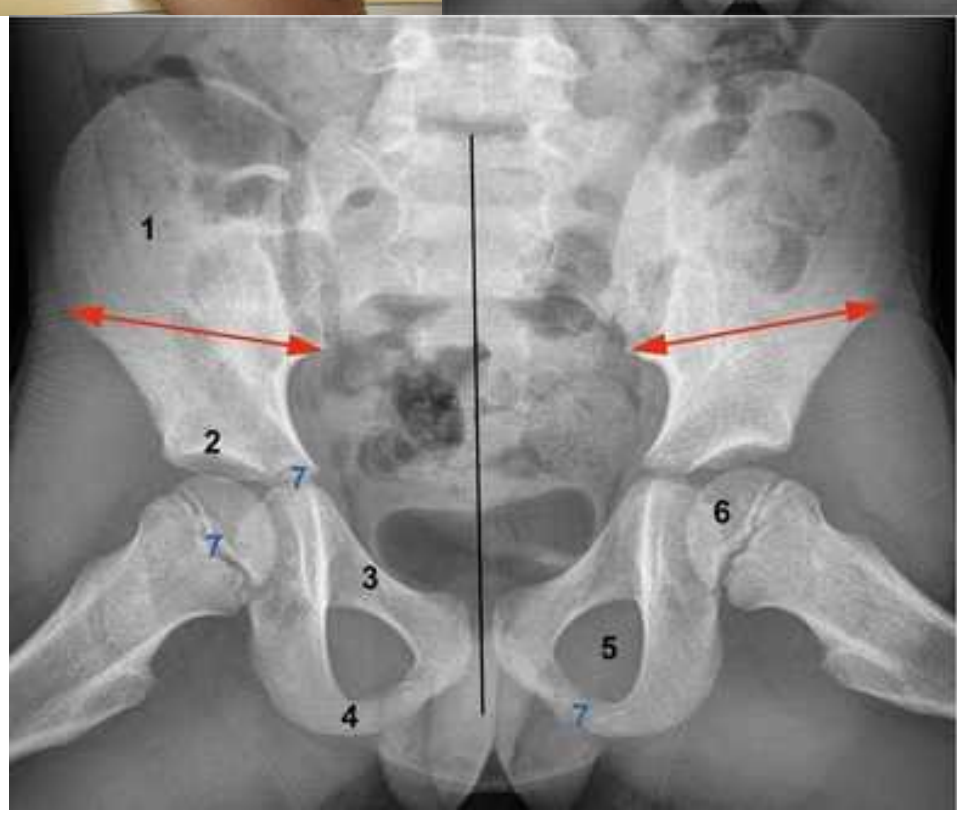

Critères de réussite. Symétrie des ilions (double flèches) et des foramens obturés.
La ligne passant par le milieu du sacrum doit passer par le milieu de la symphyse pubienne (ligne).
1. Ilion. **2.** Cotyle. **3.** Branche iliopubienne. **4.** Branche ischiopubienne. **5.** Foramen obturé.
6. Épiphyse fémorale proximale. **7.** Cartilages de conjugaison.

www.lemanip.com

Ligne de Klein.
Ligne **(1)** tangente au col fémoral. Normalement, elle coupe l'épiphyse fémorale supérieure.
Hauteur épiphysaire.
La hauteur épiphysaire **(2)** doit être égale à droite et à gauche.
Lors d'une épiphysiolyse, il y a une bascule de l'épiphyse fémorale supérieure, avec une ligne de Klein passant en dehors de l'épiphyse et une diminution de la hauteur épiphysaire.

Ligne des becs épiphysaires.
La ligne des becs épiphysaires **(3)**, tangente aux extrémités de l'épiphyse fémorale supérieure, doit être perpendiculaire à l'axe du col fémoral.
Lors d'une épiphysiolyse, ces deux lignes ne sont plus perpendiculaires.

www.lemanip.com

FICHE N°268

Thorax en pédiatrie Incidence de face chez le nourrisson

Positionnement

- Debout ou assis sur un sac de sable.
- Les membres supérieurs écartés, le menton maintenu par les pouces.
- Cliché pris en inspiration.

Rayon directeur Horizontal.

Centrage

Ligne médiane, à hauteur environ des mamelons.

Tablier plombé sur le bassin et les membres inférieurs.

Critères de réussite

- Projection médiane de la trachée.
- Visualisation des apex jusqu'aux coupoles diaphragmatiques et des culs-de-sac costodiaphragmatiques.
- Bonne inspiration : analyse d'au moins huit espaces intercostaux.

Intérêt Recherche de foyers de pneumopathie.

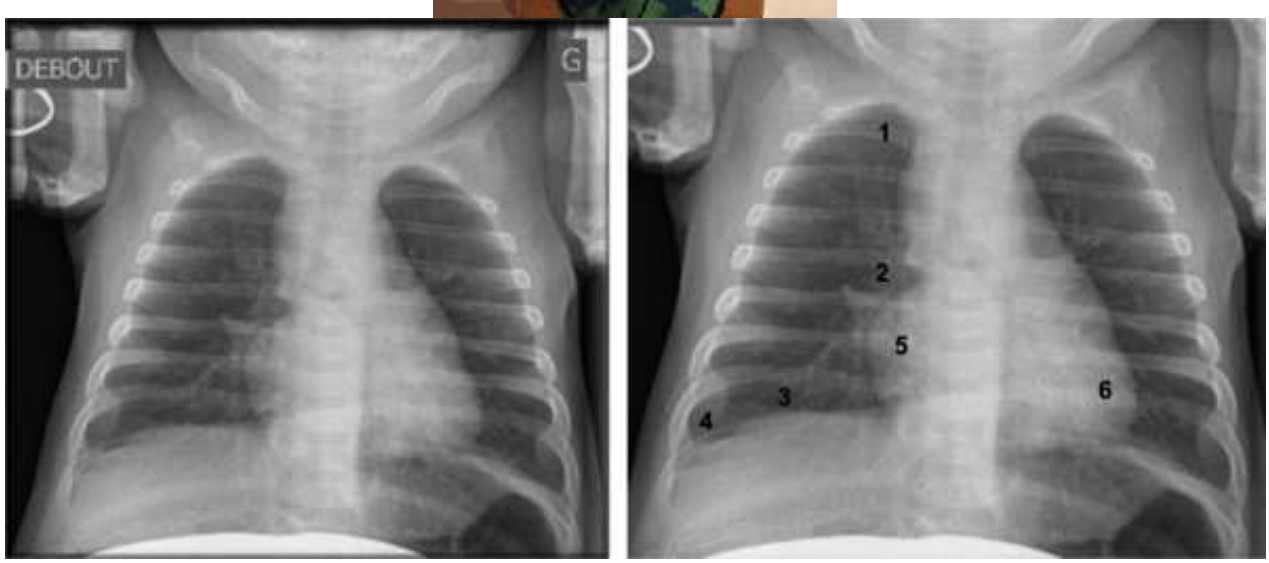

1. Apex pulmonaire droit. **2.** Hile pulmonaire droit. **3.** Base pulmonaire droite.
4. Cul-de-sac costodiaphragmatique droit. **5.** Atrium droit. **6.** Ventricule gauche.

www.lemanip.com

FICHE N°269

Incidence de profil chez le nourrisson

Positionnement

- Assis sur un sac de sable ou debout.
- Les membres supérieurs relevés sur la tête maintenus par un parent.
- Cliché pris en inspiration.

Rayon directeur Horizontal.

Centrage

Ligne médiane, à hauteur environ des mamelons.

Tablier plombé sur le bassin et les membres inférieurs.

Critères de réussite

- Bonne analyse des culs-de-sac postérieurs, des espaces clairs rétrosternal et rétrocardiaque.
- Sternum de profil.
- Superposition des côtes droites et gauches.
- Bon dégagement des membres supérieurs.

Intérêt Incidence réalisée uniquement en cas d'anomalie visible sur le cliché de face. Profil réalisé du côté de l'anomalie.

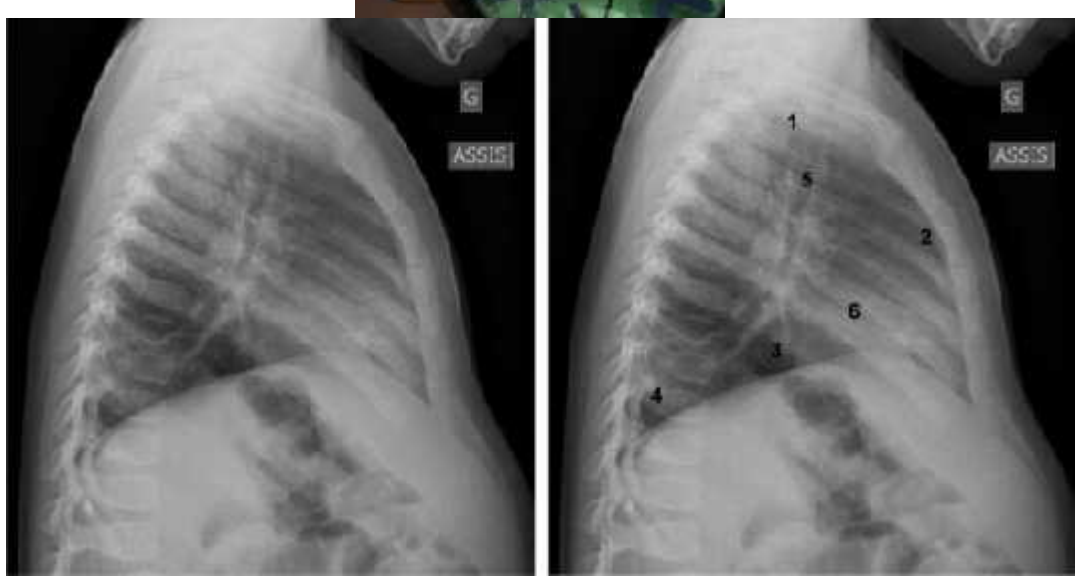

1. Apex **2.** Espace clair rétrosternal **3.** Espace clair rétrocardiaque **4.** Cul-de-sac postérieur **5.** Trachée **6.** Ombre cardiaque

www.lemanip.com

FICHE N°270

Abdomen sans préparation en pédiatrie Incidence de face chez le nourrisson

Positionnement

- Maintenu debout, les index dans les creux axillaires.
- Les membres supérieurs écartés.
- Les cuisses sont sanglées par une bande souple nouée derrière la cassette.

Rayon directeur Horizontal.

Centrage Ligne médiane, un peu au-dessus des crêtes iliaques.

Critères de réussite

- Abdomen de face : ligne médiane du rachis passant par la symphyse pubienne.
- Visualisation des coupoles diaphragmatiques jusqu'à la totalité de la ceinture pelvienne.

Intérêt Recherche d'un syndrome occlusif ou d'un corps étranger.

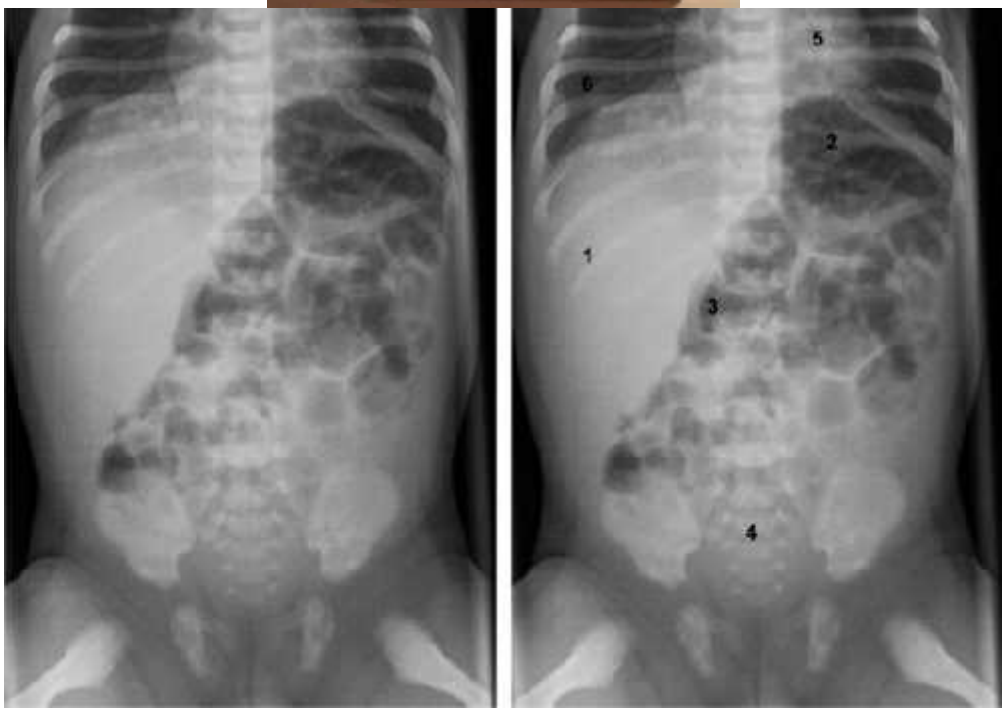

1. Opacité hépatique. **2.** Poche à air gastrique. **3.** Clarté colique. **4.** Sacrum. **5.** Silhouette cardiaque. **6.** Base pulmonaire droite.

Gratuittement

www.lemanip.com

Radiologie et imagerie medicale

Livres,memoires,rapport de stage,courses,radiologie conventionnelle,Scanner,TDM,IRM,Scintigraphie, Medecine nucleaire,Radiotherapie,Radiologie Interventionnelle,Oncologie,Clichees,Cas interpretes,exposes,medecine

https://www.lemanip.com/

www.lemanip.com

Conclusion

www.lemanip.com

La radiologie conventionnelle a récemment subi des bouleversements considérables avec la numérisation de l'image, l'apparition de nouveaux détecteurs (capteur plan, détecteur à gaz).
Malgré tous ces progrès, elle nécessite toujours une technique rigoureuse, standardisée, seule capable de fournir un maximum d'informations.
En traumatologie et en rhumatologie, elle reste et tout semble indiquer qu'elle restera
— la technique d'imagerie de base. Elle permet des clichés dynamiques et des clichés en charge très difficilement accessibles par les autres techniques d'imagerie.
La radiologie conventionnelle ne doit pas être considérée comme une technique inférieure ou un pis-aller par rapport à l'imagerie en coupe. Si ses indications et sa technique sont bien maîtrisées, elle permet souvent un diagnostic rapide et fiable, évitant la réalisation d'examens plus coûteux et éventuellement plus irradiants.

Nous avons revu les différentes incidences utiles, insistant sur certains points techniques permettant de respecter au mieux les critères de réussite. Nous avons également voulu mettre en avant des incidences peu utilisées, sans doute par manque de connaissance de leur utilité. Enfin, nous nous sommes intéres- sés à des incidences un peu délaissées dans la littérature, notamment celles réalisées chez des patients en fauteuil ou au lit.

À condition d'une bonne connaissance des indications et d'une excellente maîtrise de la technique, la radiologie conventionnelle reste et restera un acteur majeur en imagerie médicale.